

Indices et manifestations ophtalmologiques des maladies vasculaires cérébrales

SSVQ, vendredi 23 octobre 2020

François Evoy MD FRCP

Professeur agrégé de neurologie et d'ophtalmologie
de l'Université de Sherbrooke

Divulcation de conflits d'intérêts potentiels

Société des sciences vasculaires du Québec (SSVQ)

Journée d'Actualités en sciences vasculaires

23 octobre 2020

Dr François Evoy, Conférencier

Je n'ai aucun conflit d'intérêt potentiel

Objectifs

- Reconnaître les principales manifestations neuro-ophtalmologiques des maladies vasculaires cérébrales
- Développer une approche méthodique et ciblée des principales manifestations neuro-ophtalmologiques cérébrales
- Distinguer les anomalies principales de la motilité oculaire et des champs visuels en lien avec les maladies vasculaires cérébrales

La neuro-ophtalmologie

神 經 眼 科

«L'ophtalmologie du divin»

Le système afférent

«Docteur, j'ai perdu la vision»

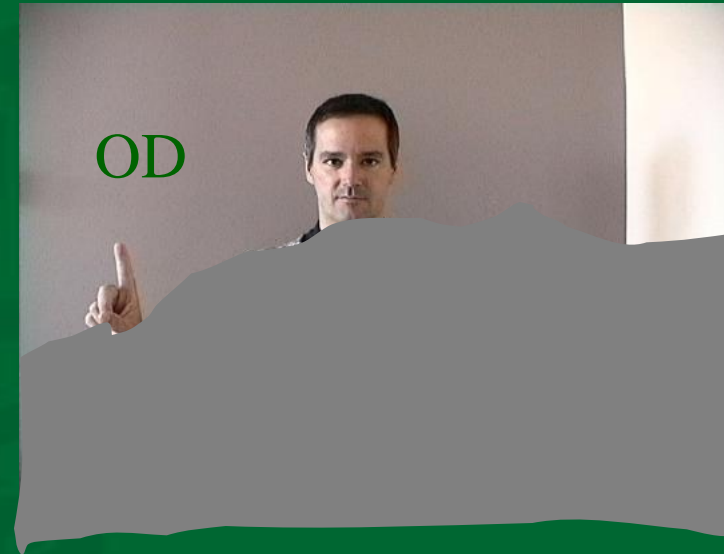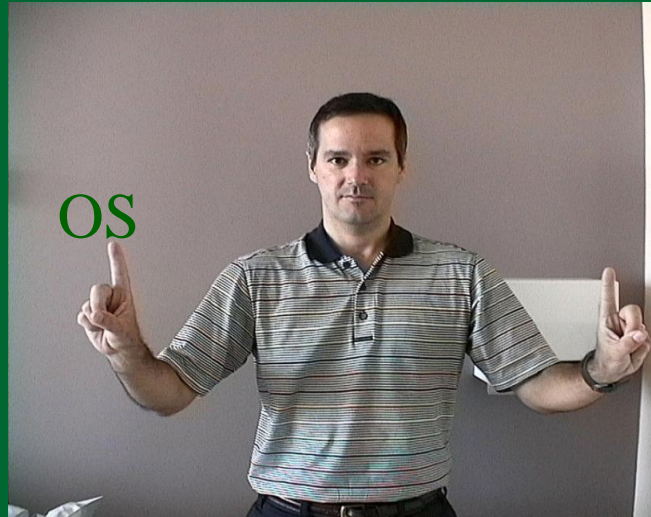1. l'ischémie oculaire
2. l'ischémie du nerf optique
3. l'ischémie cérébrale et les déficits du champs visuel
4. l'ischémie cérébrale et les déficits perceptuels associatifs

Cas clinique

Femme 55ans

- MVAS
- Sténose aortique légère
- FA paroxystique
- Perte visuelle monoculaire droite soudaine voilà 12 heures

Déficit altitudinal inférieur OD



E/P: AV: OD:20/20 OS 20/20

Pas de DPAR (défaut pupillaire afférent relatif)

Truc clinique!

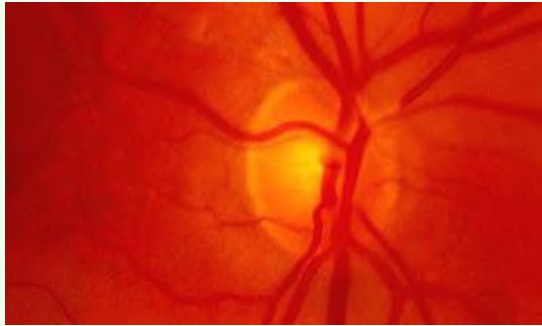Déficit visuel altitudinal= Souvent origine vasculaire

Perte visuelle unilatérale sans DPAR=Pas une neuropathie optique

Thrombose Artérielle de Branche Rétinienne (TABR)

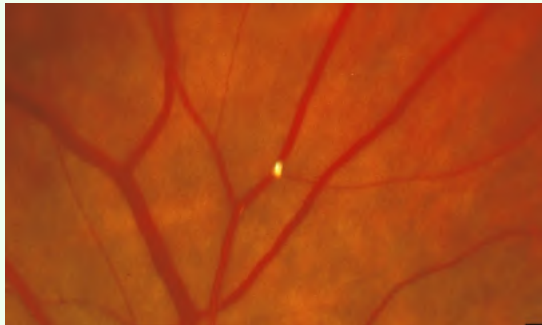
- Perte visuelle monoculaire partielle aiguë
- Indolore
- DPAR absent ou subtile
- Une branche artérielle rétinienne atteinte
- Habituellement une ou plusieurs embolies
- Oedème rétinien localisé
- Déficit du champ visuel correspondant
- (altitudinal)
- Les caractéristiques de l'embolie permettent parfois d'identifier la source

Question pour l'ophtalmologiste: Quel type d'embolie?



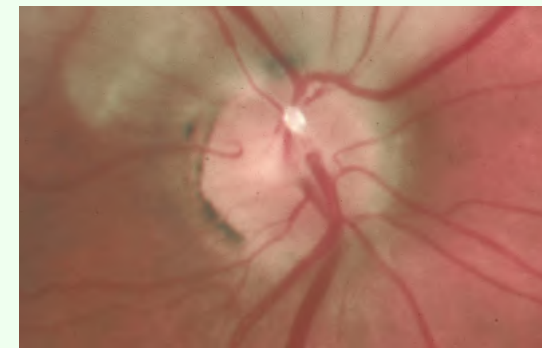
Fibrino-plaquettaire

- *Paroi des vaisseaux*
- *Cardiaque*



Embolie de cholestérol

- *Carotide interne ou commune*
- *Aorte ou artère inominée (rare)*



Embolie calcique

- *Coeur et gros vaisseaux (aorte)*
- *Calcifications valvulaires*

Aspects cliniques des embolies rétinienne

Type	Apparence	Source	Évaluation
Cholestérol	<ul style="list-style-type: none"> *Jaune, cuivré *Réfractile *Globulaire ou rectangle *bifurcation 	<ul style="list-style-type: none"> *Carotide interne ou commune *Rarement aorte 	<ul style="list-style-type: none"> *Doppler carotide
Fibrino-plaquettaire	<ul style="list-style-type: none"> *Blanc gris mat *Longue le long du vaisseau *Ménisque concave à chaque bout *mobile 	<ul style="list-style-type: none"> *Paroi des vaisseaux athérosclérotique *Cardiaque 	<ul style="list-style-type: none"> *Doppler carotide *Holter *Écho cardiaque
Calcium	<ul style="list-style-type: none"> *Blanc mat *Ronde ou ovoïde *Première ou deuxième bifurcation 	<ul style="list-style-type: none"> *Coeur ou grands vaisseaux *Calcifications valvulaires 	<ul style="list-style-type: none"> *Écho cardiaque *Angio aortique

Amaurose fugace sec à sténose sténose carotidienne

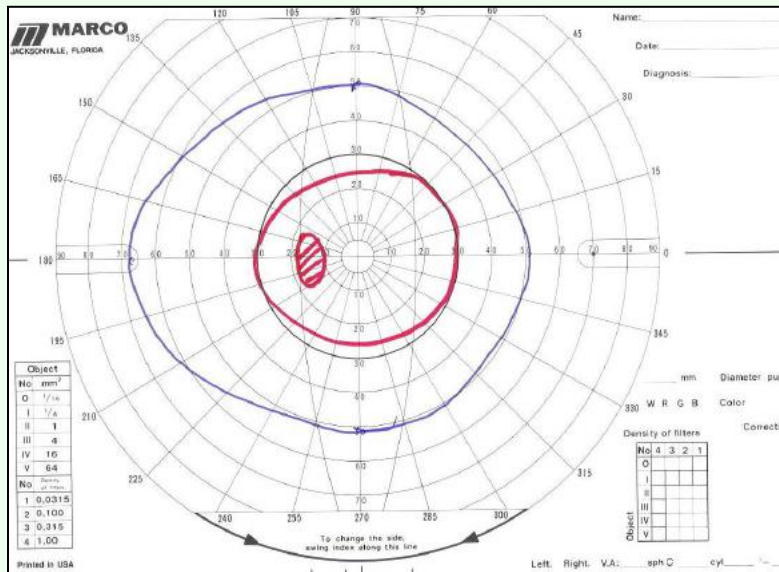
Caractéristiques de la perte visuelle et de sa récupération:
voile noir qui s'abaisse et remonte



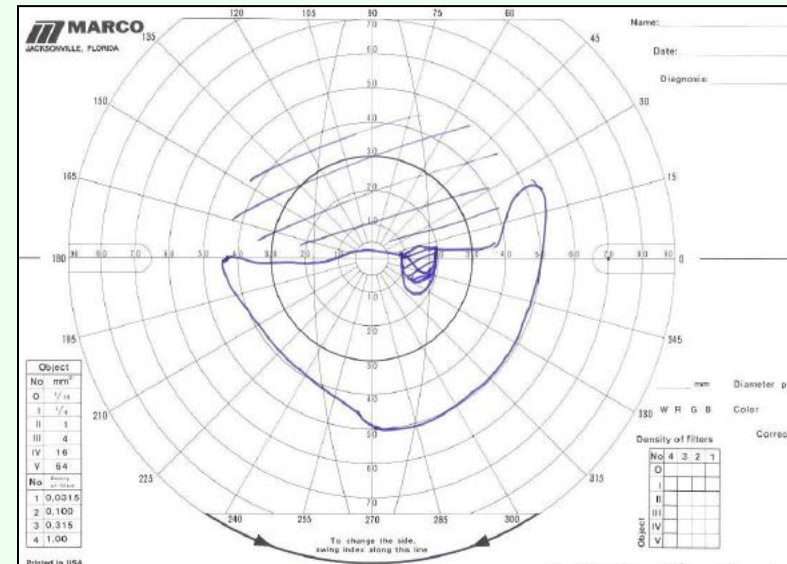
Cas clinique

Homme de 60 ans

- ATCDs HTA
- Perte visuelle monoculaire droite voilà 24 heures
- Céphalée légère chronique avec augmentation récente de l'intensité
- Pas de souffle carotidien

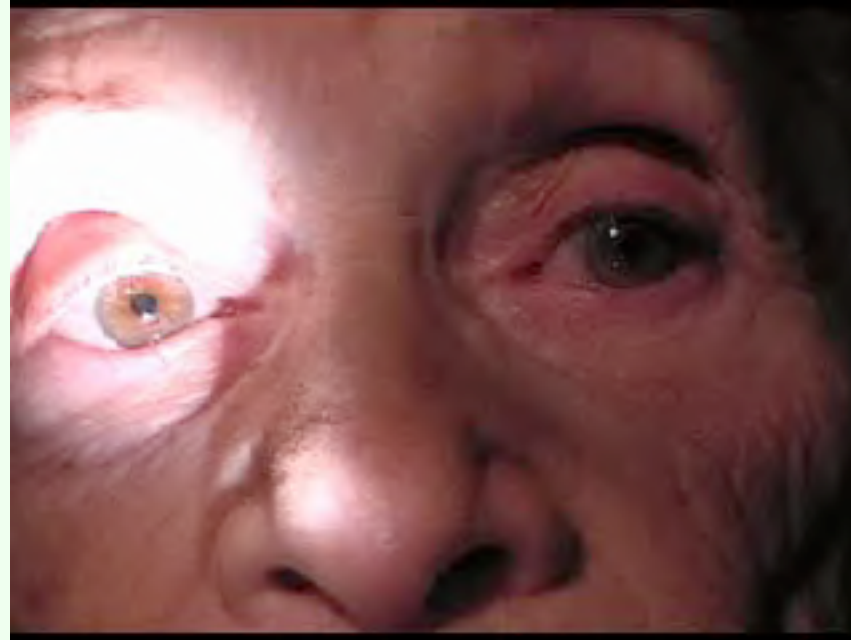

OS



OD

DPAR (défaut pupillaire afférent relatif) suggestif de neuropathie optique





- Apparition aiguë et déficit altitudinal: *étiologie vasculaire*
- DPAR positif: *Neuropathie optique*

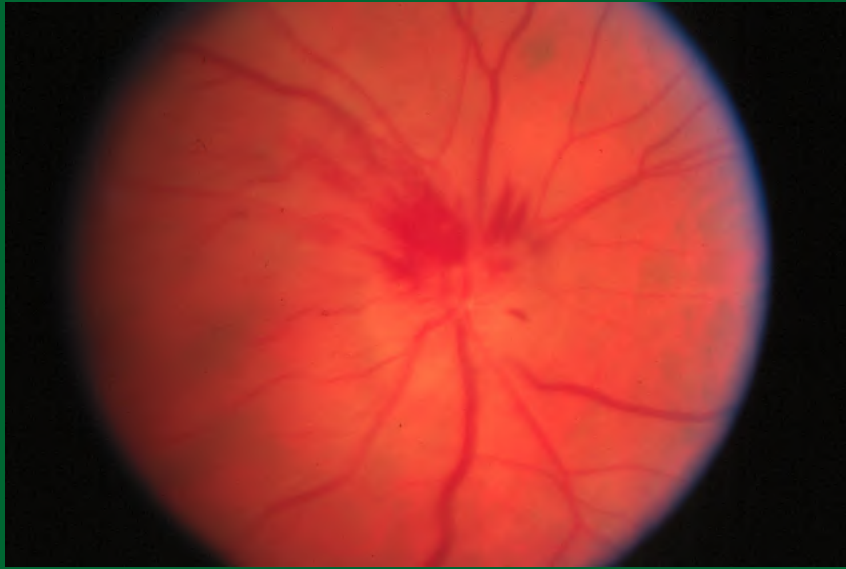
Donc: Neuropathie optique ischémique

Neuropathie optique ischémique antérieure: artéritique vs non-artéritique

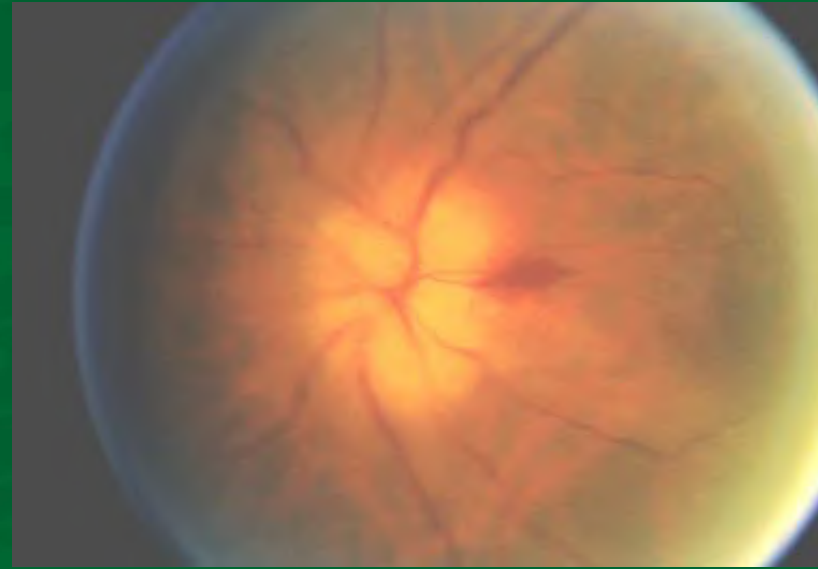
Caractéristiques	Artéritique	Non-artéritique
Âge	Moy. 70	Moy. 60
Sexe	F>H	H=F
Sx associés	Céphalée, claudication de la machoire, amaurose	aucun
Papille	Oedème pâle Cup-disc ratio normal	Hyperémique Petit cup-disc
VS	>40	<40
Angiographie rétinienne	Délai de perfusion choroidienne	Pas de délai de perfusion choroidienne
Histoire naturelle	Amélioration rare 2eme oeil 54-95%	Amélioration 16-42% 2 eme oeil 12-19%
traitement	stéroïdes	Non prouvé



Neuropathie optique ischémique: Artéritique vs non-artéritique

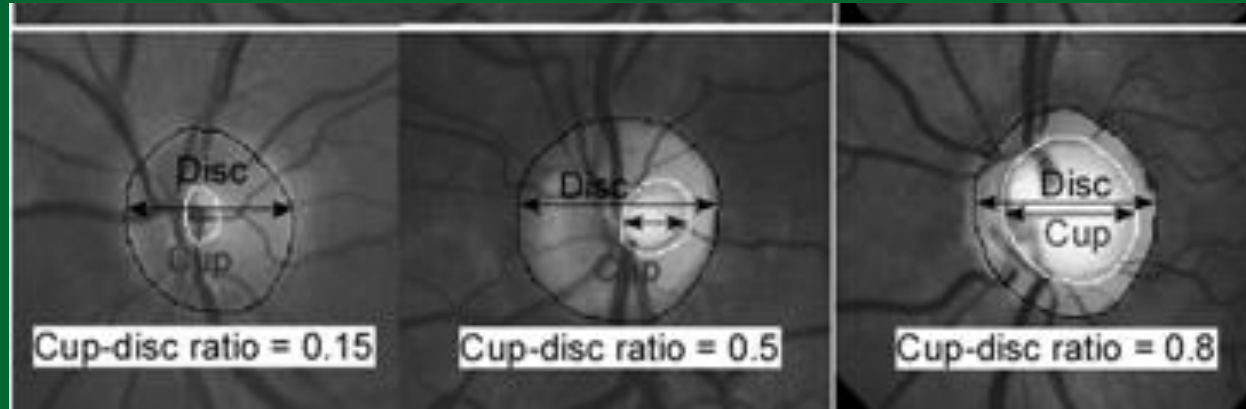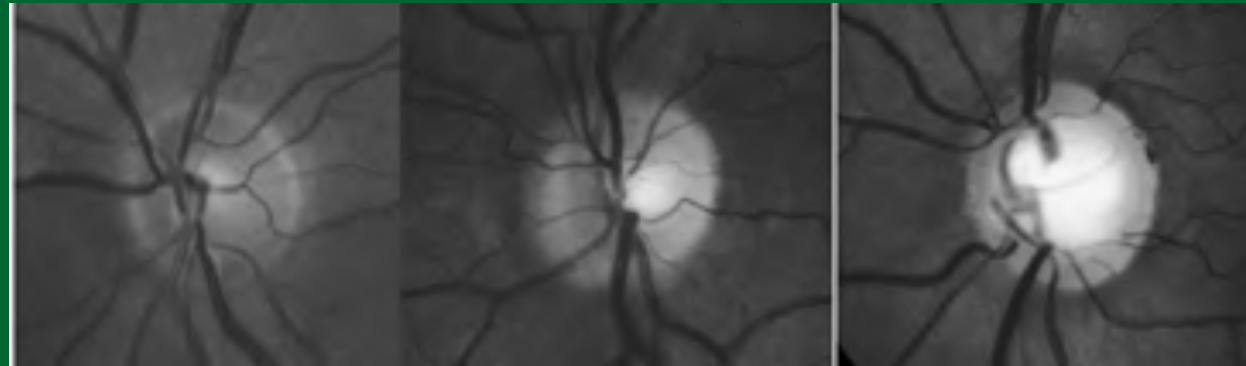


Non artéritique
(congestif)



Artéritique
(Pâle)

Papille pleine: «disk-at-risk»



Cas clinique

Homme de 56 ans


- Note perte visuelle coté G aigue voilà 24 heures
- Céphalée légère à l'hémicrâne gauche

Quelle question serait la plus pertinente à ce stade?

Unilatérale vs bilatérale?

- *Les patients latéralisent assez bien mais ne peuvent déterminer si atteinte visuelle est uni- ou bilatérale*
- *Est-ce que le test d'occlusion a été fait?*


Unilatérale ou bilatérale ?




Si le patient n'a pas fait le test d'occlusion, il faut le questionner sur la description de sa vision au moment de l'épisode.

Si la vision était absente d'un côté sans occlusion, il s'agissait sûrement d'une hémianopsie

CV: perte visuelle à gauche monoculaire ou binoculaire?



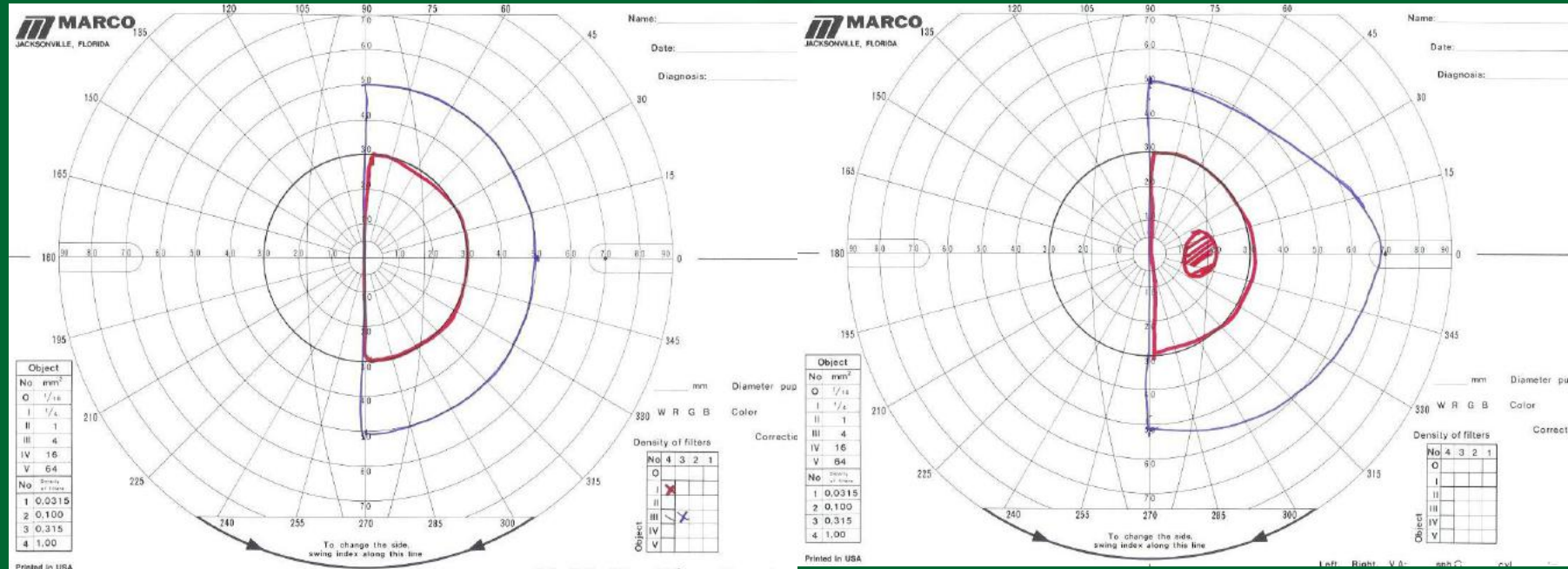
OS



OD

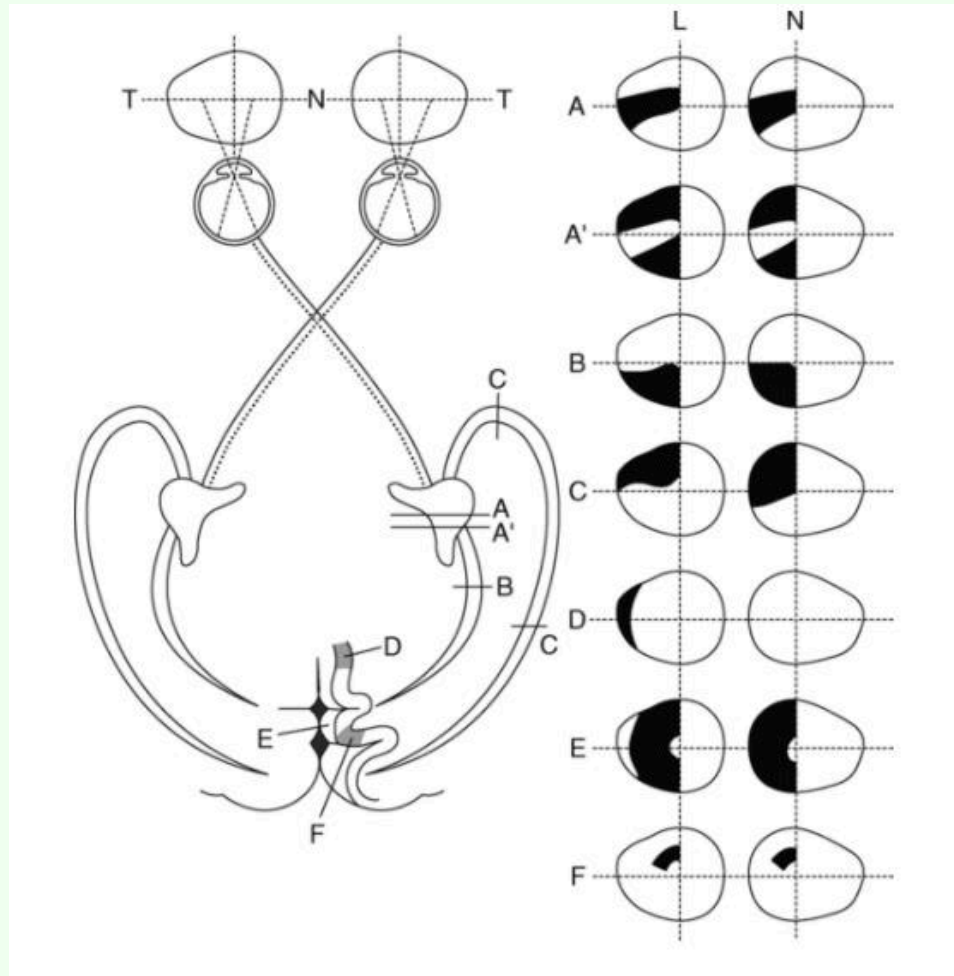
Hémianopsie homonyme gauche complète

Hémianopsie Homonyme: Manifestation fréquente de l'AVC



70% des hémianopsies homonymes sont reliées à des AVC

Le type de déficit hémianopique permet la localisation (territoire vasculaire)



Sectoranopie: *choroïdienne postérieure*
(Corps genouillé externe)

Quadrantanopie quadruple: *choroïdienne antérieure* (corps genouillé externe)

Quadrantanopie inférieure non-congruente:
ACM pariétale (lobe pariétal profond)

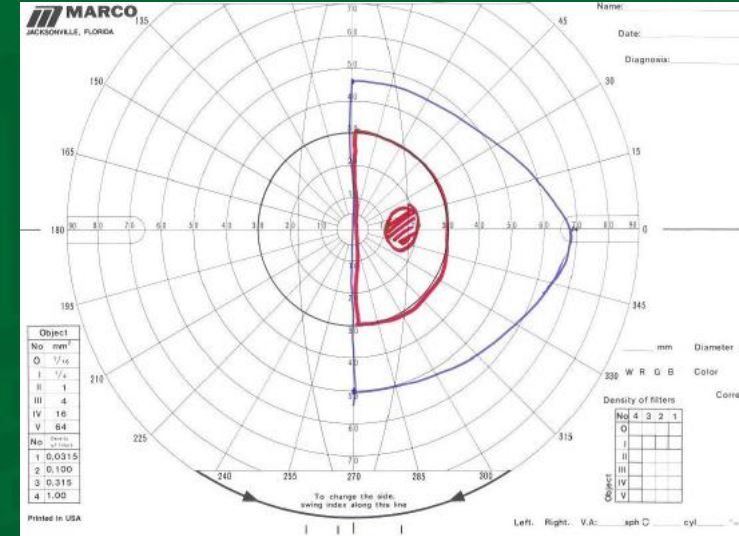
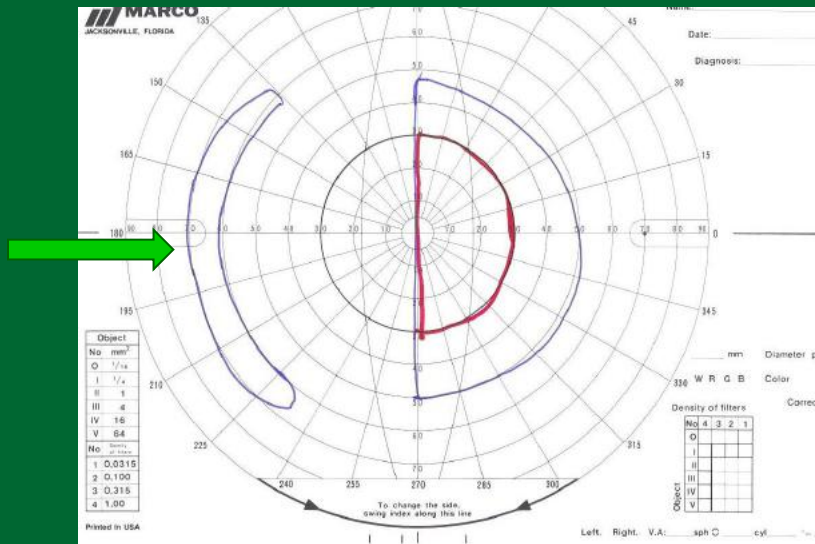
Quadrantanopie supérieure non-congruente:
ACM branche inférieure (lobe temporal)

Absence de croisant temporal: *branche cérébrale postérieure* (occipitale antérieure)

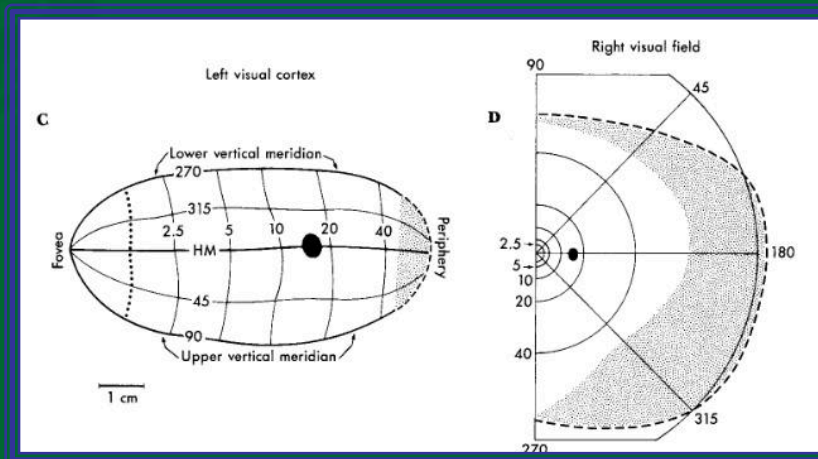
Hémianopsie congruente avec épargne centrale: *cérébrale postérieure* (occipitale)

Scotome quadranopique congruent:
branche cérébrale postérieure (occipitale)

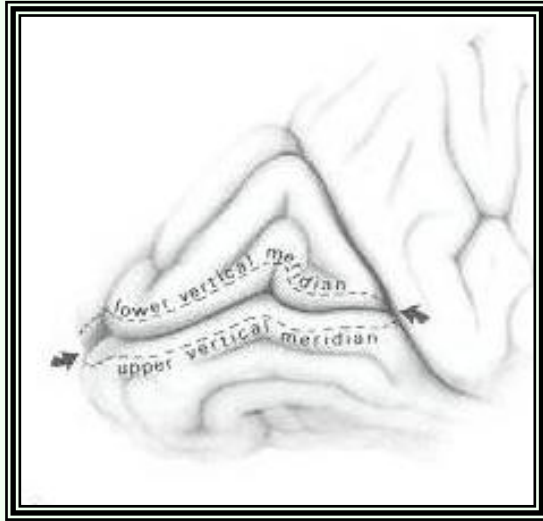Localisez la lésion?



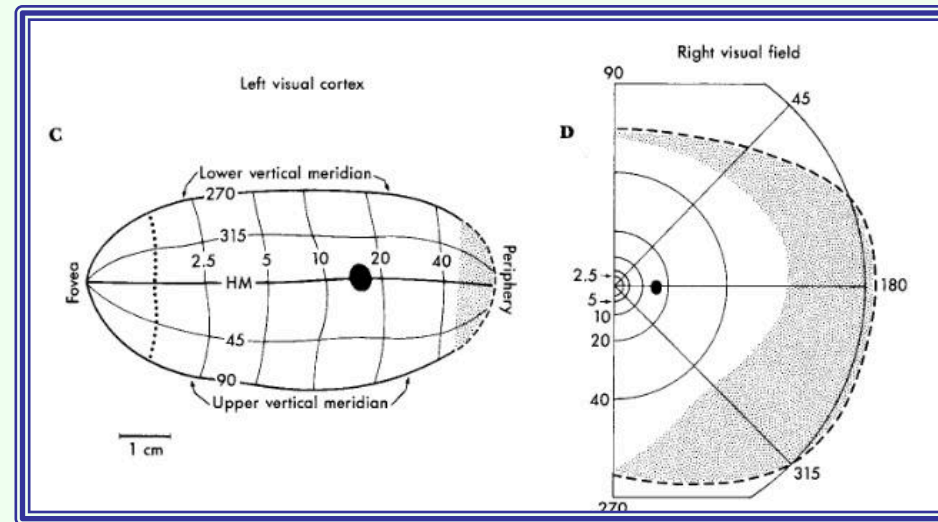
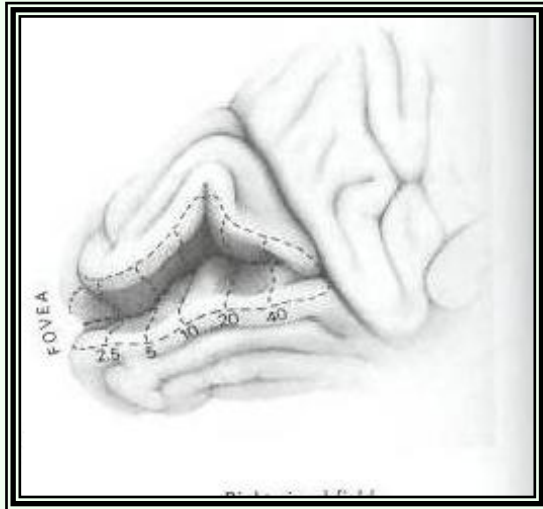
Croissant temporal =
lésion occipitale
➤ préservation de la partie
antérieure du lobe occipital



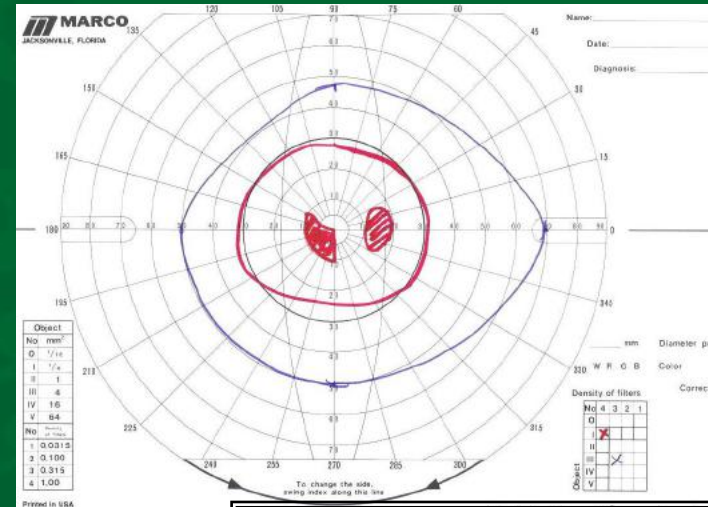
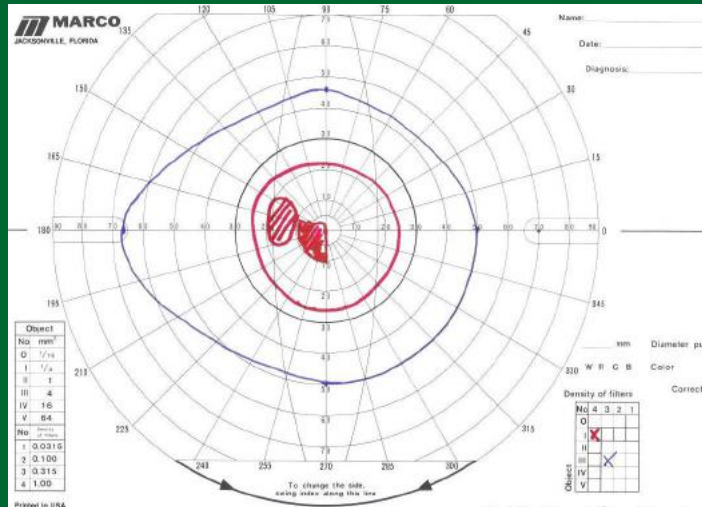
Organisation corticale des champs visuels



La moitié du cortex occipital est occupé par des neurones s'occupant des 10 degrés centraux

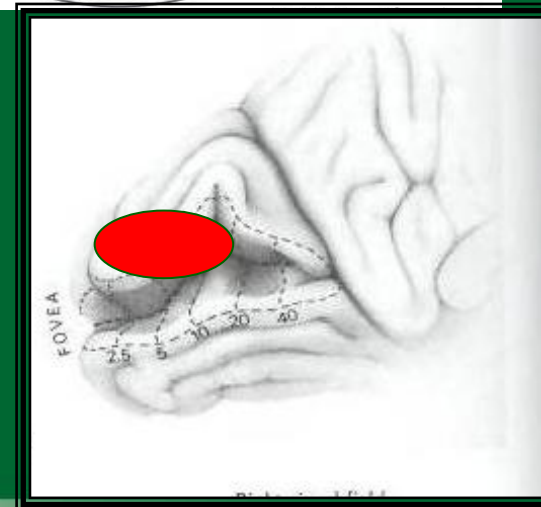


Hémianopsie homonyme: Congruente ou non-congruente?

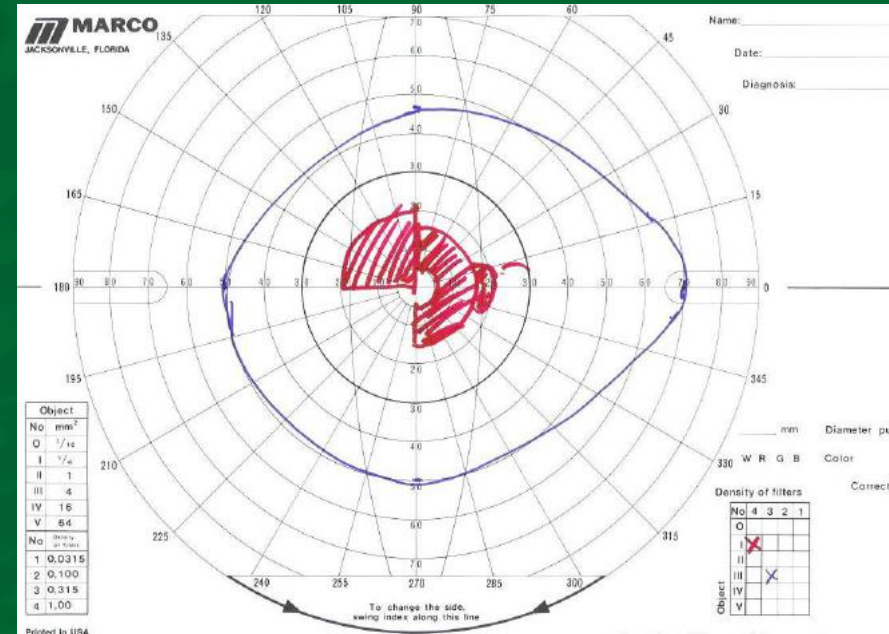
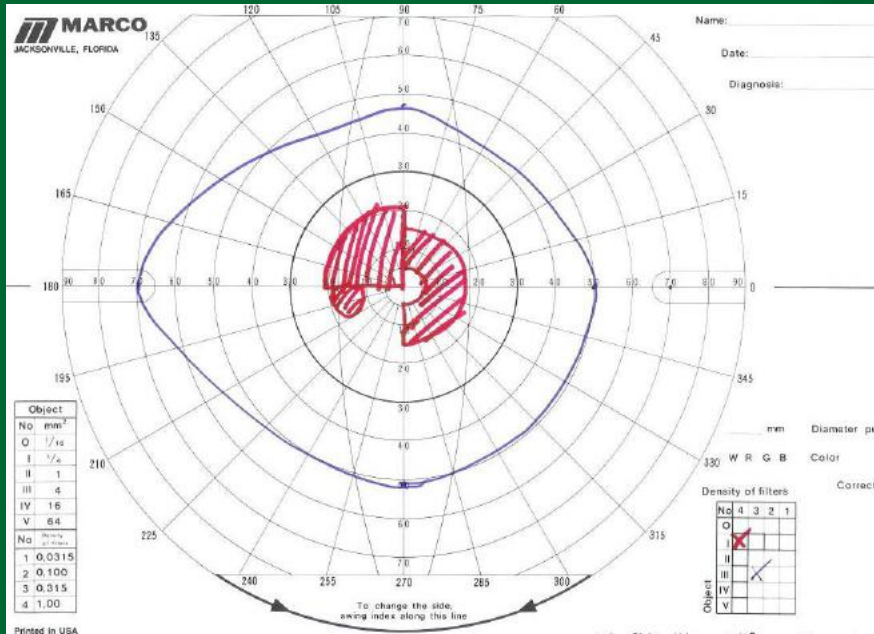


Scotome hémianopique
congruent

- Lésion occipitale
- * Déficit petit mais grosse lésion



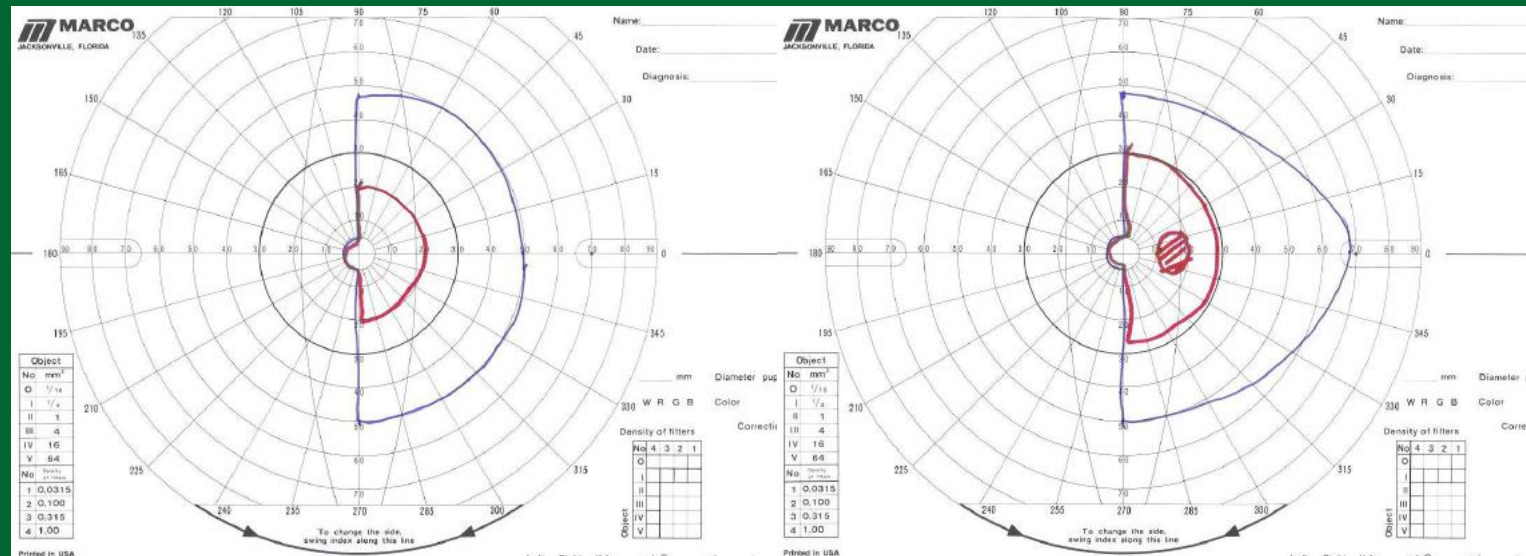
Hémianopsie homonyme: Congruente ou non-congruente?



Scotomes hémianopiques bilatéraux congruents respectant le méridien vertical

➤ Lésions bi-occipitales

Localisez la lésion



Hémianopsie avec épargne maculaire


- Lésion occipitale surtout ischémique
(Pôle occipital irrigué par une branche de la cérébrale moyenne)

AVC: Hémianopsie

Habiletés compensatrices

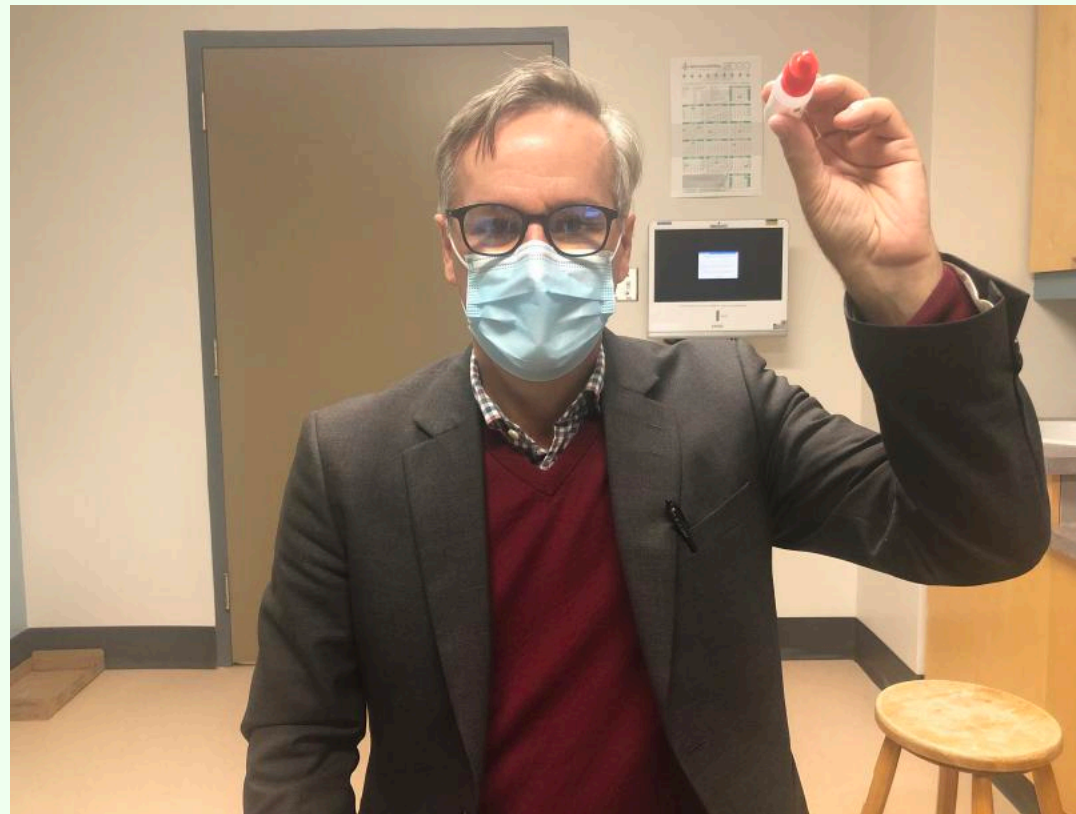- Épargne centrale
- Croissant temporal
- Perception du mouvement dans la zone aveugle
 - Préservation du cortex extra-strié occipito-temporal
 - Préservation des voies géniculocolliculaires

AVC: Hâbiletés compensâtrices «blindsight»

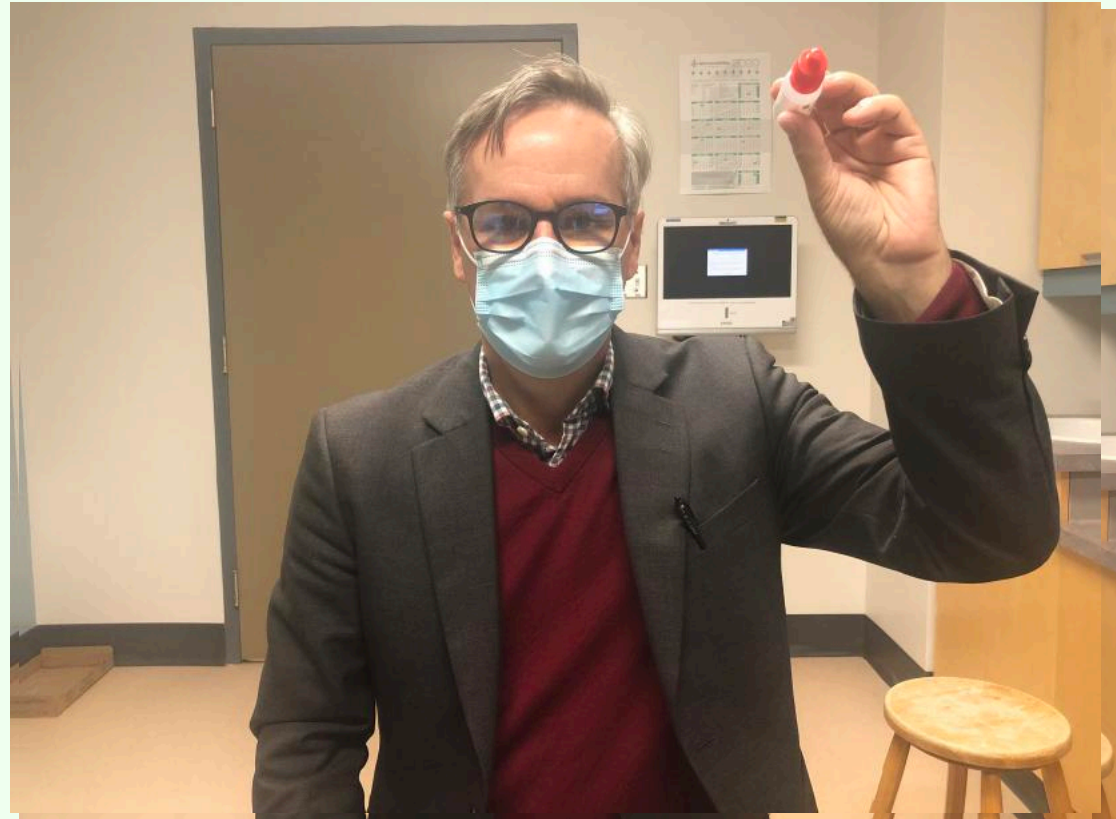

Si aire V5 temporo-occipitale préservée

Si aire V5 temporo-occipitale préservée
Si atteinte et cortex occipital strié préservé:
hémiakinétopsie



Akinétopsie



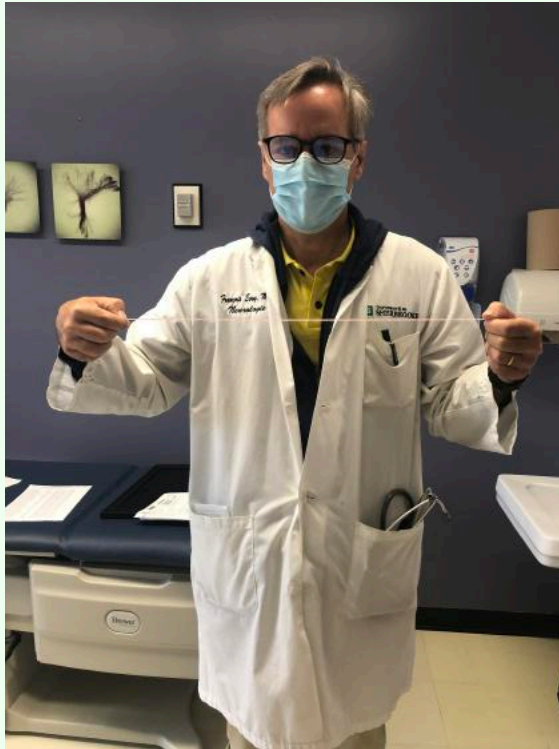
Héminégligence: facteur aggravant

Souvent associé à lésion hémisphérique droite extensive:

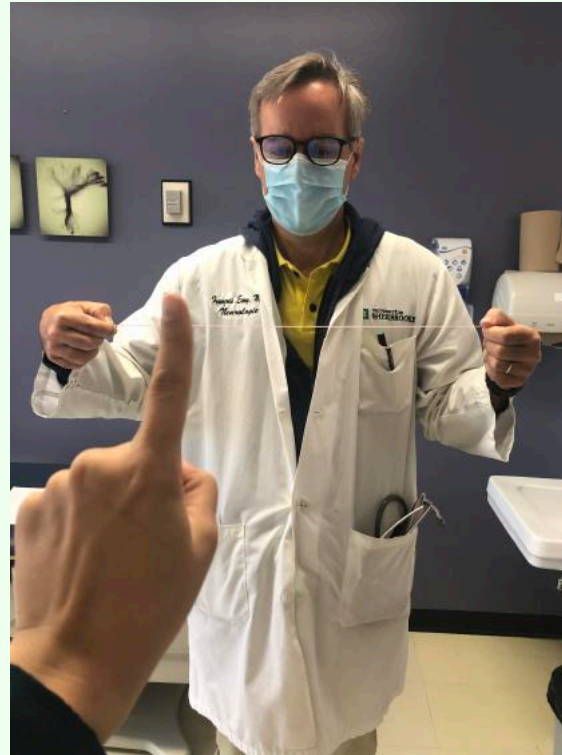- Si AVC cérébrale postérieure:
lésion temporale et pariétale
- Si AVC cérébrale moyenne:
lésion pariétale et frontale

Héminégligence: tests au chevet

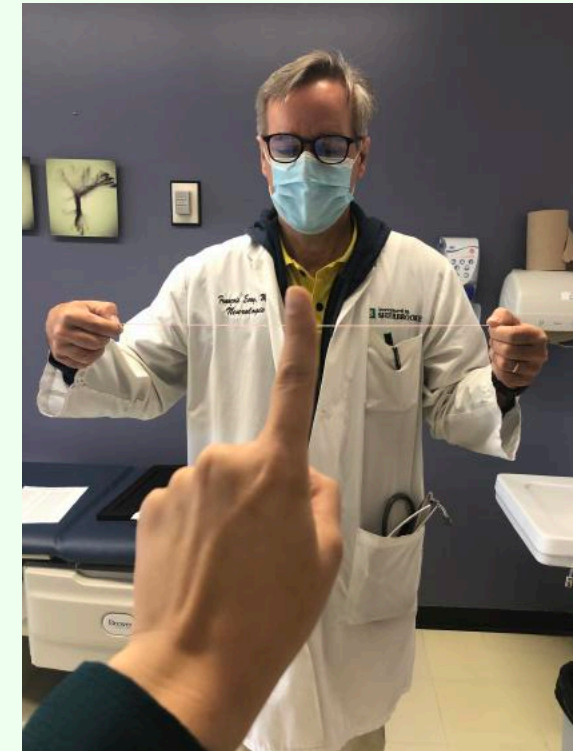Bissection: demande de pointer le centre



Gallon à mesurer 50 cm
Mettre doigt au centre




18 cm: héminégligence



25 cm: normal

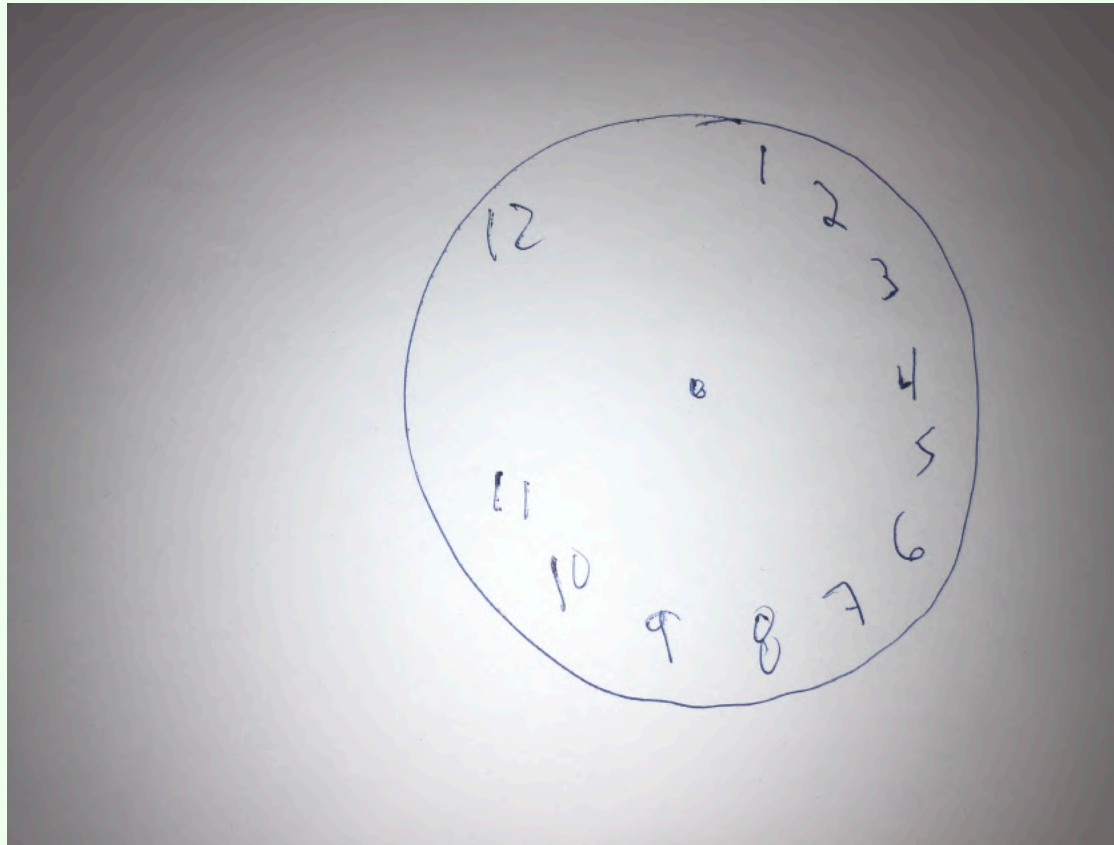
Héminégligence: tests au chevet

Crossing-line

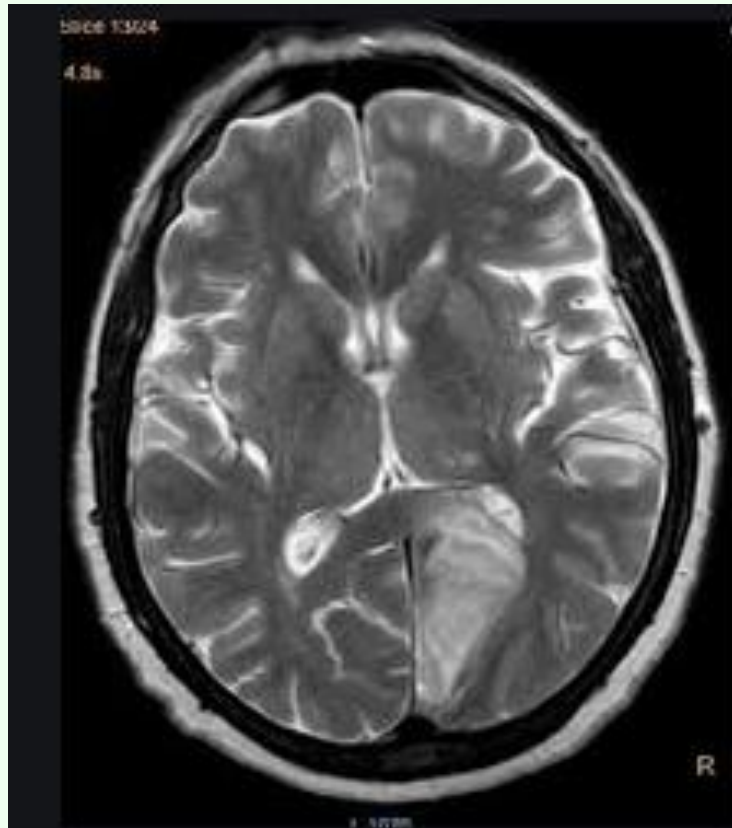


Héminégligence: tests au chevet

Horloge



Autres troubles complexes de la perception visuelle: Que retrouverez-vous à l'examen physique chez ce patient?




Hémianopsie Droite
Alexie sans agraphie

Sec à lésion occipitale g et
splénium du corps calleux

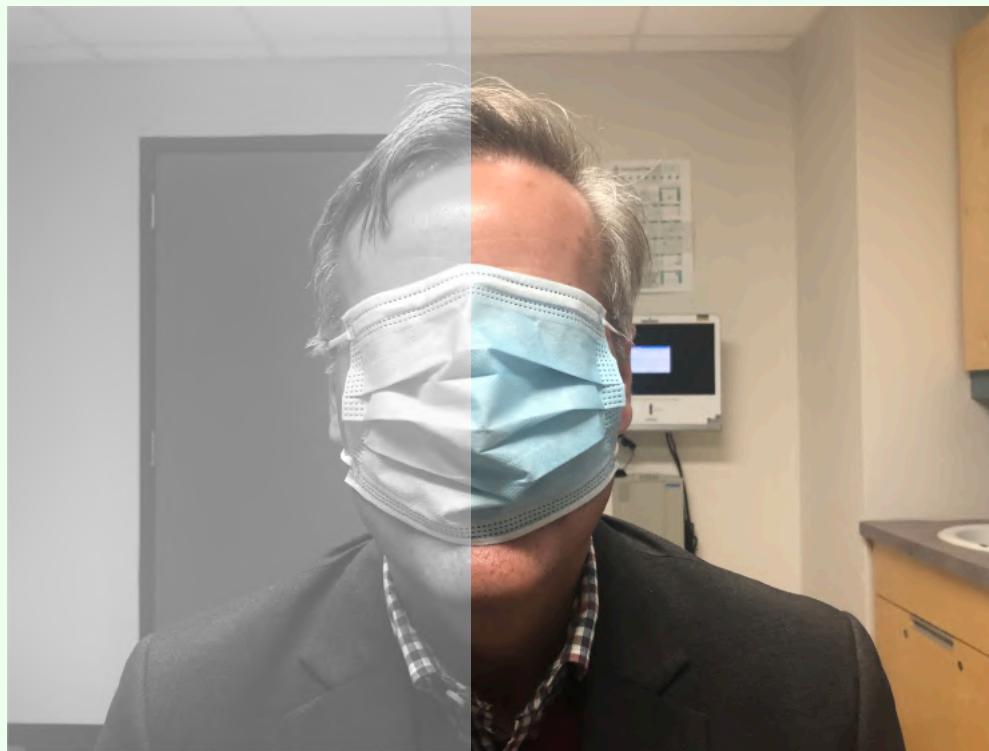➤ Désafférentation du
gyrus angulaire

Prosopagnosie



Associé à lésion du gyrus lingual ou fusiforme
Avec ou sans hémianopsie
Ou hémichromatopsie

Prosopagnosie avec hémiachromatopsie



Hémiachromatopsie sec. à lésion inférotemporale du cortex
visuelle surtout aire V4

Autres troubles complexes de la perception visuelle: **Cécité corticale**

- Comment la mettre en évidence?

OKN : sera absent toutes directions

Test du miroir: sera négatif

AVC et motilité oculaire

Le système efférent

«Docteur, je vois double»

1. Atteintes supranucléaires
2. Atteintes nucléaires et internucléaires
3. Les neuropathies crâniennes ischémiques

Cas clinique

saccades



Paralyse complète.

Que faire pour mieux caractériser?

Cas clinique

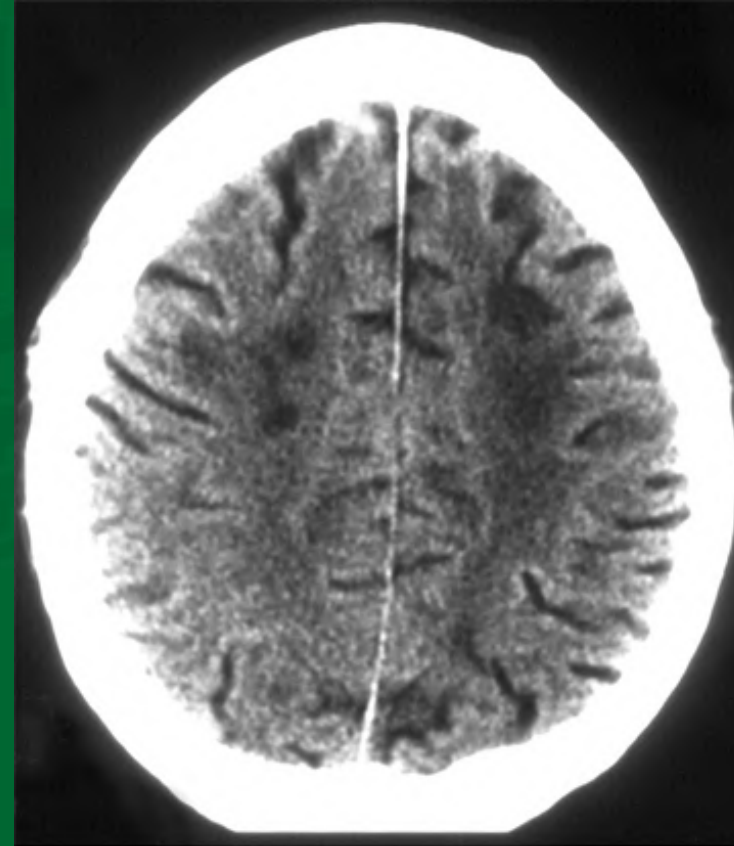


Localisez la lésion?

Réponse :

Lésions FEF bilatérales

- Apraxie des saccades horizontales et verticales
- Poursuite préservée
- VOR préservé

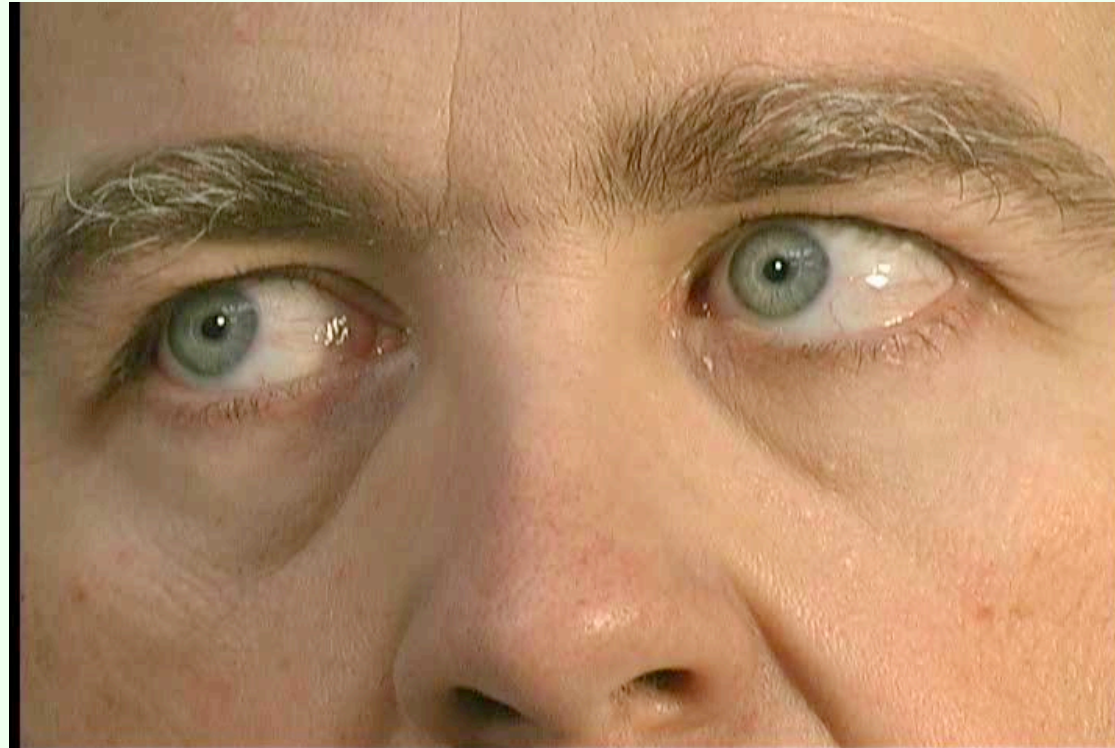


One-and-a-half syndrome



Paralyse du regard conjugué à droite: noyau abducens D
Ophtalmoplégie internucléaire droite: FLM OD
Lésion **protubérentielle** droite: hématome

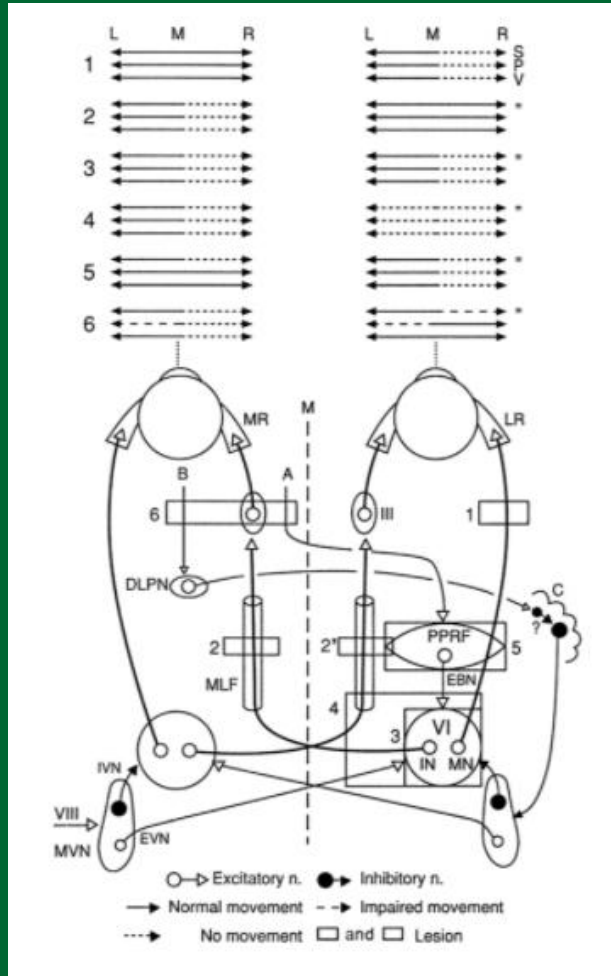
OIN unilatéral G: lag d'adduction G



Parfois très subtil

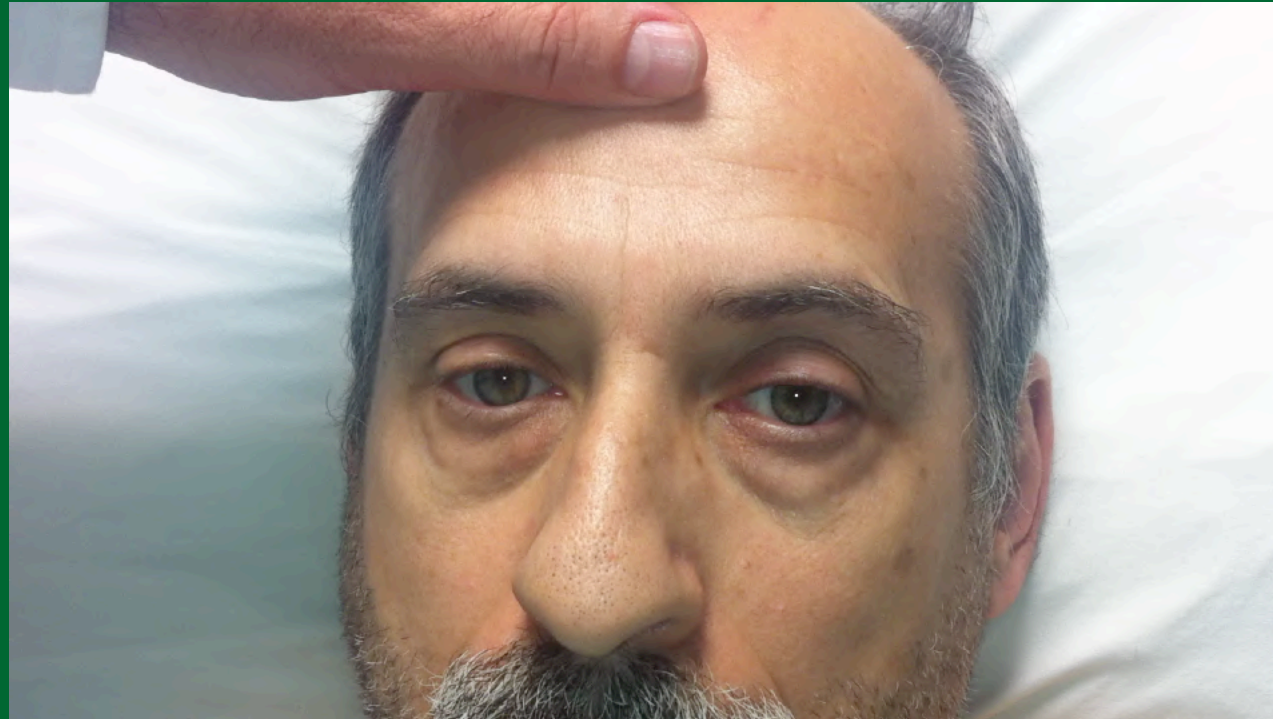Ophthalmoparésie et AVC:

Examiner c'est localiser



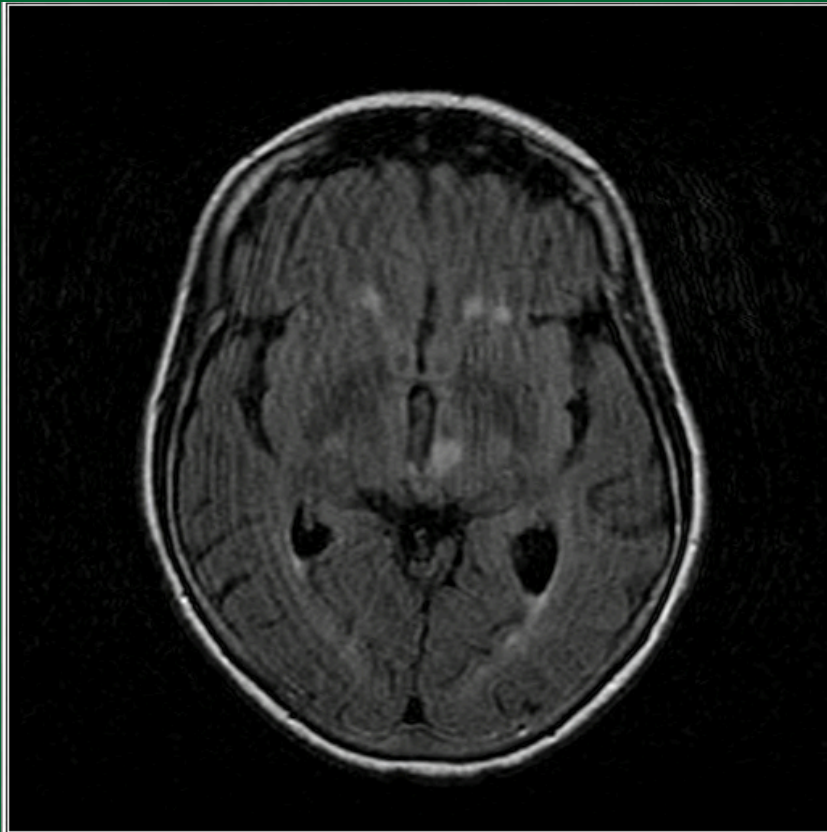
1. VI: fascicule VI (basis pontis)
2. Paralysie regard conjugué: noyau du VI (protubérance postérieure)
3. One-and-a-half: Noyau du VI et FLM (protubérance postérieure)
4. OIN uni ou bilatérale (plancher du IV e ventricule)
5. Paralysie des saccades unilatérales: PPRF
6. III nucléaire: mésencéphale

Localisez la lésion?



Poursuite-saccade-VOR horizontaux: normaux
Poursuite –saccade-VOR verticaux: absents

Lésion jonction mésencéphalo-diencéphalique



Paralysie des saccades verticales haut
et bas= lésion riMLF

Hypertropie gauche= lésion noyau
Cajal Gauche

VOR normal: préservation voie
vestibulaire-MLF

Les neuropathies crâniennes ischémiques

III, IV ou VI isolé chez patient avec diabète ou maladie vasculaire

Doit-on imager?

OUI

% significatif de neuropathies seront due à une autre cause (infection, tumeur, AVC) et le délai diagnostic sera allongé

Conclusions

- Savez reconnaître les principales manifestations neuro-ophtalmologiques des maladies vasculaires cérébrales
- Avez une approche méthodique et ciblée des principales manifestations neuro-ophtalmologiques cérébrales
- Savez distinguer les anomalies principales de la motilité oculaire et des champs visuels en lien avec les maladies vasculaires cérébrales