Les thrombi carotidiens endoluminaux

Marie-Christine Camden MD, FRCPC
Neurologue
CHU de Québec – Hôpital de l'Enfant-Jésus
Université Laval

Conflits d'intérêt potentiels

- À titre de conférencière:
  - Boehringer Ingelheim Canada
  - Pfizer
  - BMS
  - Bayer

Objectifs de la présentation

- Déterminer chez quels patients on doit suspecter les thrombi carotidiens endoluminaux
- Prescrire l'investigation appropriée
- Analyser l'impact de ces thrombi sur le plan de traitement

Monsieur A. T.

- Homme de 50 ans
- Pas d’antécédents connus
- Fumeur
- Aucun médicament

Monsieur A. T.

- Aphasie globale et hémiplégie droite complète survenues à 8h00 ce matin
- Il est 9h20 lorsque vous le voyez à l'urgence
- NIHSS = 20

Monsieur A. T.

- Tomodensitométrie cérébrale
  - Normale
  - Pas de changements ischémiques précoces
- Pas de contre-indications à la thrombolyse
- Bolus de rt-pa donné à 9h55
- Patient envoyé à l'angio-TDM post-bolus
  - Occlusion intra-crânienne?

Monsieur A. T.

- Angio-TDM cou et cérébrale
  - Pas d’occlusion intra-crânienne mais…
  - Sténose de 50% avec thrombus endoluminal au bulbe distal de l’artère CIG

Monsieur A. T.

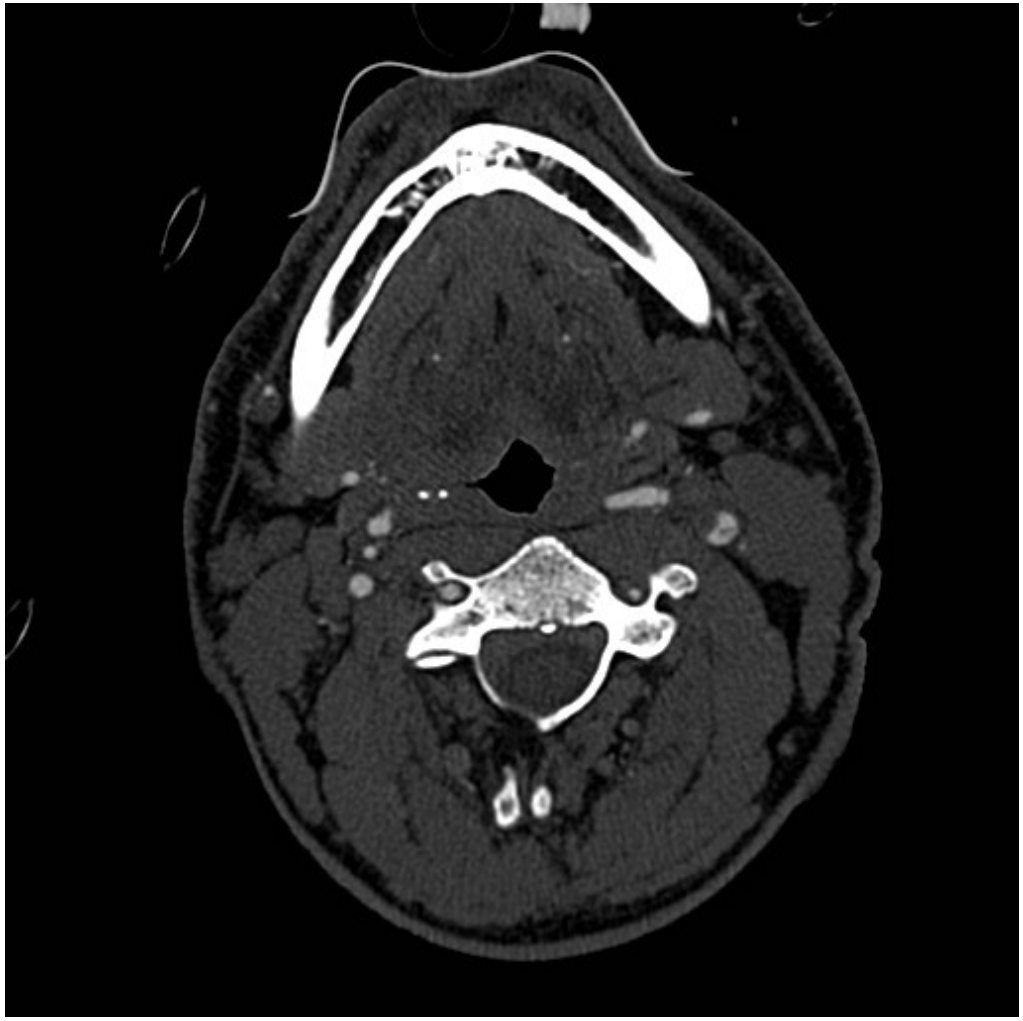

Monsieur A. T.

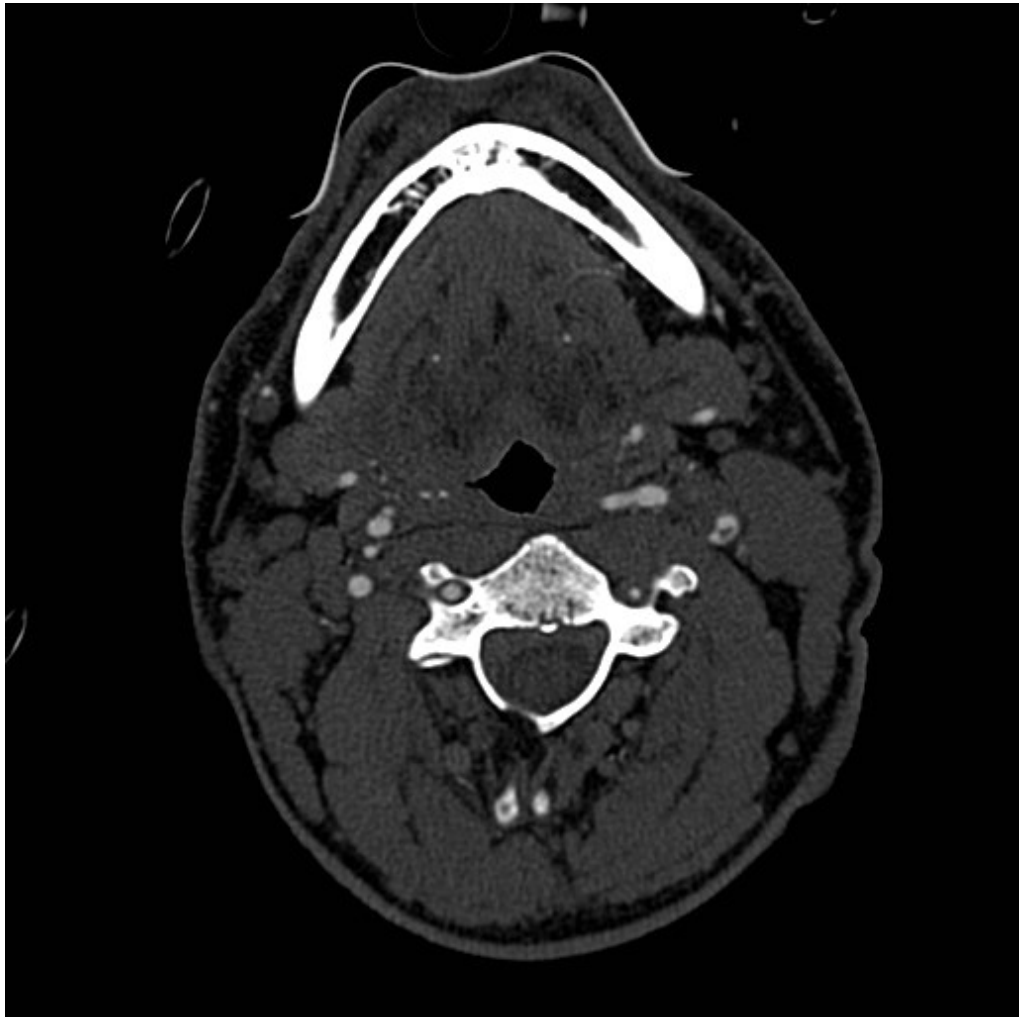

Monsieur A. T.

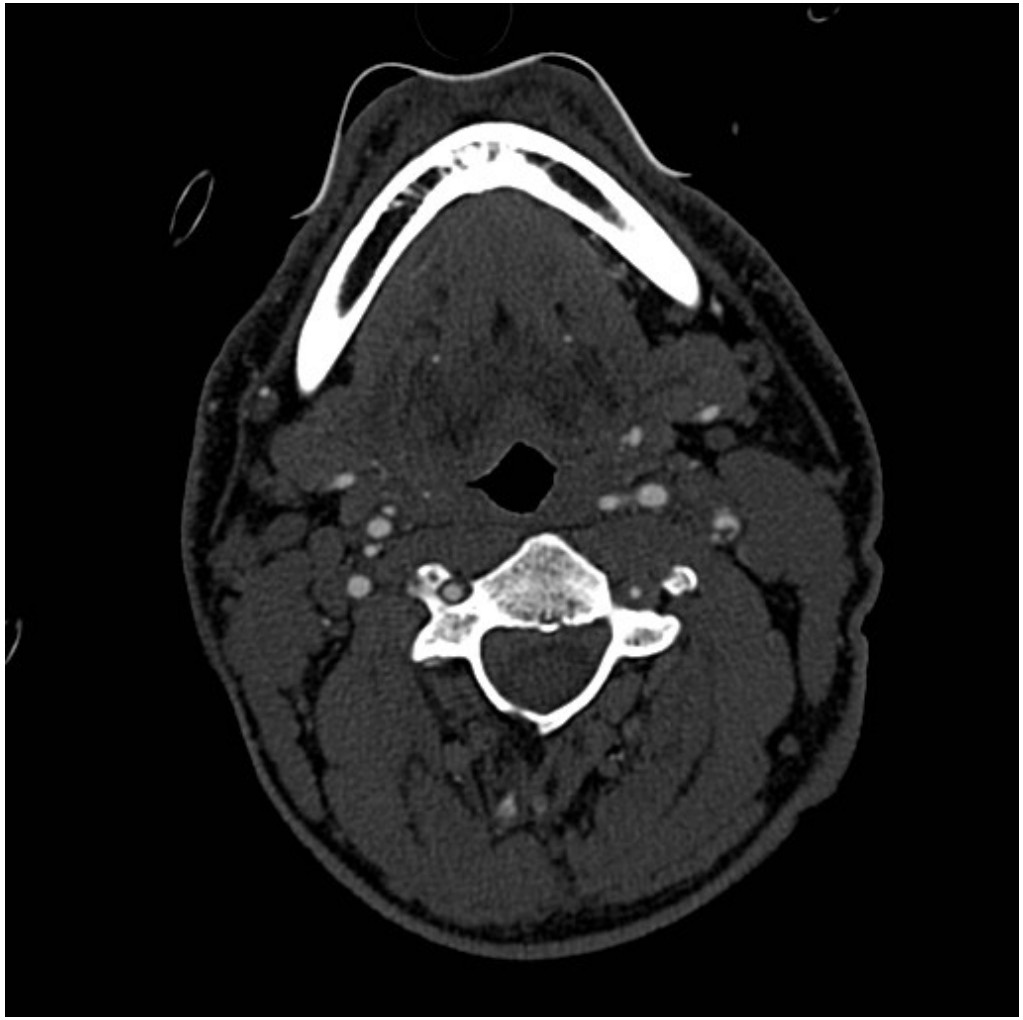

Monsieur A. T.

Monsieur A. T.

- En quoi cette découverte change-t-elle votre conduite?

Thrombi carotidiens endoluminaux

- Aussi appelés:
  - Thrombus flottant (*free floating thrombus* – FFT)
  - Thrombus carotidien intraluminal (ILCT)

De quoi s'agit-il?

- Thrombus de **forme allongée** attaché à la paroi artérielle, entouré d'un **flot circonférentiel**, se **mouvant** au rythme des cycles cardiaques
- Localisation
  - 75% carotide interne
  - 25% carotide commune
- Parfois difficile à distinguer d'une plaque athéromateuse

Ferrero et al. Ann Vasc Surg 2010
Bhatti et al. J Vasc Surg 2007

Est-ce fréquent?

- Incidence exacte inconnue
  - Entre 0,05% et 0,9% dans les cas d'AVC
  - Jusqu'à 3% si évaluation par angio-TDM
- Jusqu'à récemment, moins de 200 cas rapportés dans la littérature
  - Études de cas surtout
  - Plus grandes séries = environ 25 cas

Szklo et al. J Cardiovasc Med 2009
Manfrini et al. Atherosclerosis 2008
Menon et al. Neuroradiology 2010
Bhatti et al. J Vasc Surg 2007

Clinical Neurology and Neurosurgery 125 (2014) 198–206

Contents lists available at ScienceDirect

Clinical Neurology and Neurosurgery

journal homepage: www.elsevier.com/locate/clineuro

Management of free-floating thrombus within the arcus aorta and supra-aortic arteries

Aytaç Gülcü [a], Naciye Sinem Gezer [a,*], Süleyman Men [a], Didem Öz [b], Erdem Yaka [b], Vesile Öztürk [b]

[a] Department of Radiology, Faculty of Medicine, Dokuz Eylul University, Izmir, Turkey
[b] Department of Neurology, Faculty of Medicine, Dokuz Eylul University, Izmir, Turkey

- Étude rétrospective parue en août 2014
- Révision de 872 angio-TDM de patients se présentant avec AVC ischémique aigu entre janvier 2012 et janvier 2014
- 37 patients avec thrombus flottant
  - 23 dans l'artère carotide cervicale
  - 6 au niveau d'une artère intracrânienne
  - 5 dans l'arche aortique
  - 3 dissections
    - 2 carotidiennes
    - 1 vertébrale

25/872 = 2,9%

Est-ce dangereux?

- Haut potentiel thromboembolique
- Portion libre très mobile et potentiellement instable → fragmentation du thrombus → récidives d'embolies artère à artère et ischémie cérébrale
- Plus de 90% se présentent avec des symptômes neurologiques
  - Rarement une découverte fortuite
- Risque ↑ de récidive d'AVC ou décès à 30 jours comparé aux patients avec plaque sans thrombus traités médicalement
  - 11% vs 2% dans NASCET

Fisher et al. Stroke 2005
Barnett et al. N Engl J Med 1998
Villarreal et al. Stroke 1998

Quelles sont les causes d'un thrombus endoluminal?

- Plaque athéromateuse sous-jacente
  - Cause la plus fréquente
- Dissection carotidienne
- Thrombus cardiaque
- Embolie paradoxale
- Hypercoagulabilité
- Idiopathique

Quand doit-on suspecter un thrombus endoluminal?

- Ischémie cérébrale récidivante dans le même territoire carotidien ou « AVC crescendo »
- Plaque athéromateuse avec portion mobile au doppler
- Plaque d'allure complexe sur angio-TDM ou angio-IRM

Comment fait-on le diagnostic?

- Doppler cervical
  - Thrombus mobile peut être visible
  - Important de confirmer par une autre modalité d'imagerie
  - Utile pour le suivi car facile, non invasif et pas de produit de contraste ou de radiation
  - Peut être manqué si le thrombus est peu échogène

Doppler
Avant l'anticoagulation

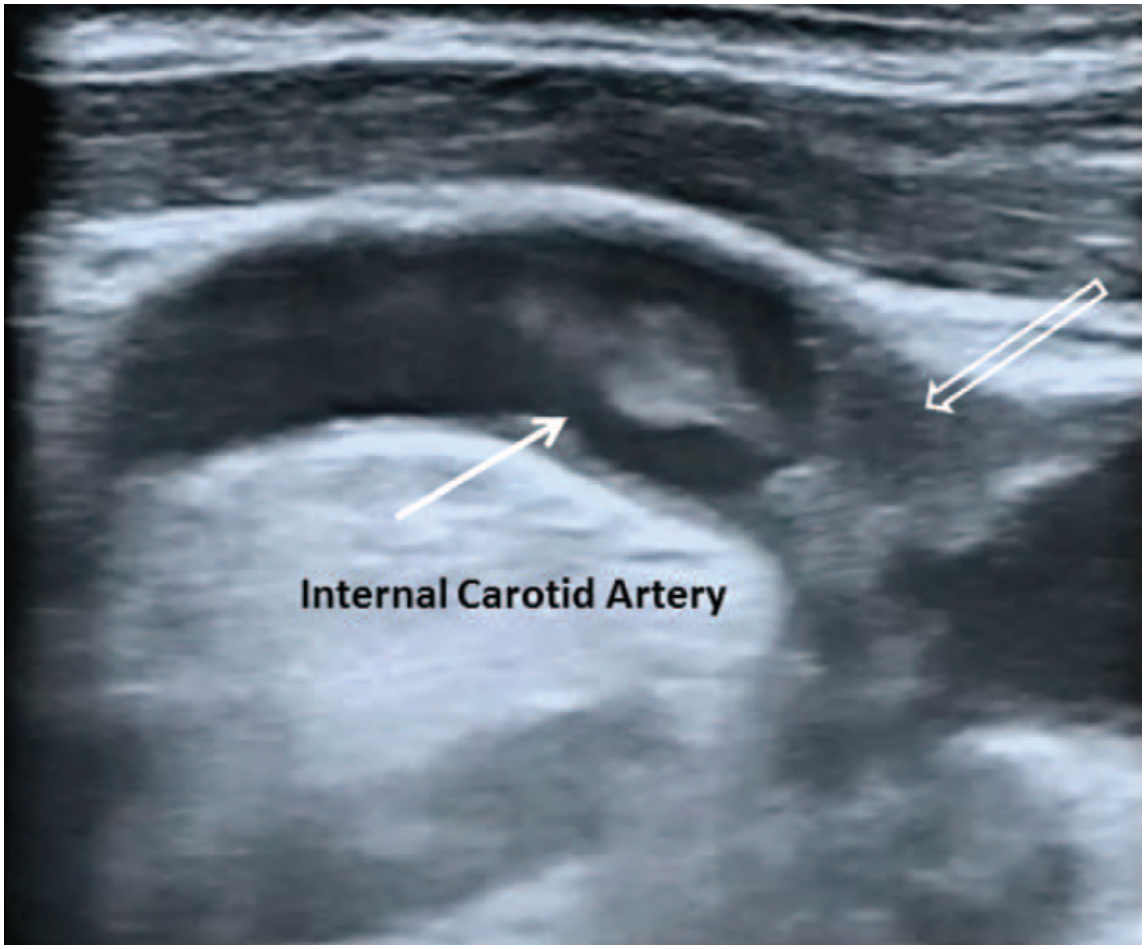

Montserrat et al. Circulation 2013

Doppler
Après l'anticoagulation

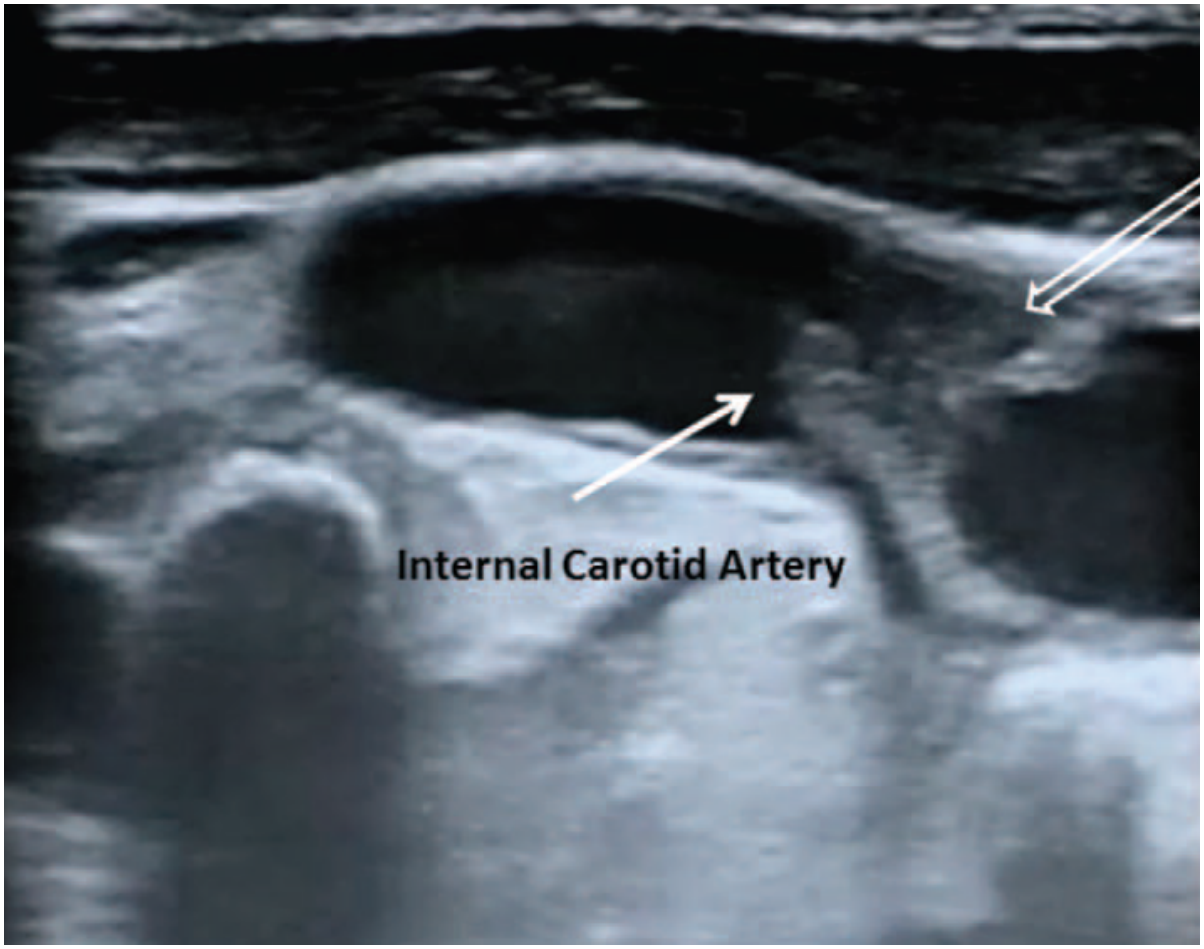

Montserrat et al. Circulation 2013

Comment fait-on le diagnostic?

- Angio-TDM
  - En coupes axiales: Halo de contraste autour d'une portion centrale non opacifiée = *Donut sign*
  - Informations plus précises sur la localisation et l'étendue du thrombus
  - Meilleure visualisation de la plaque sous-jacente (s'il y a lieu) et de ses calcifications

Donut sign

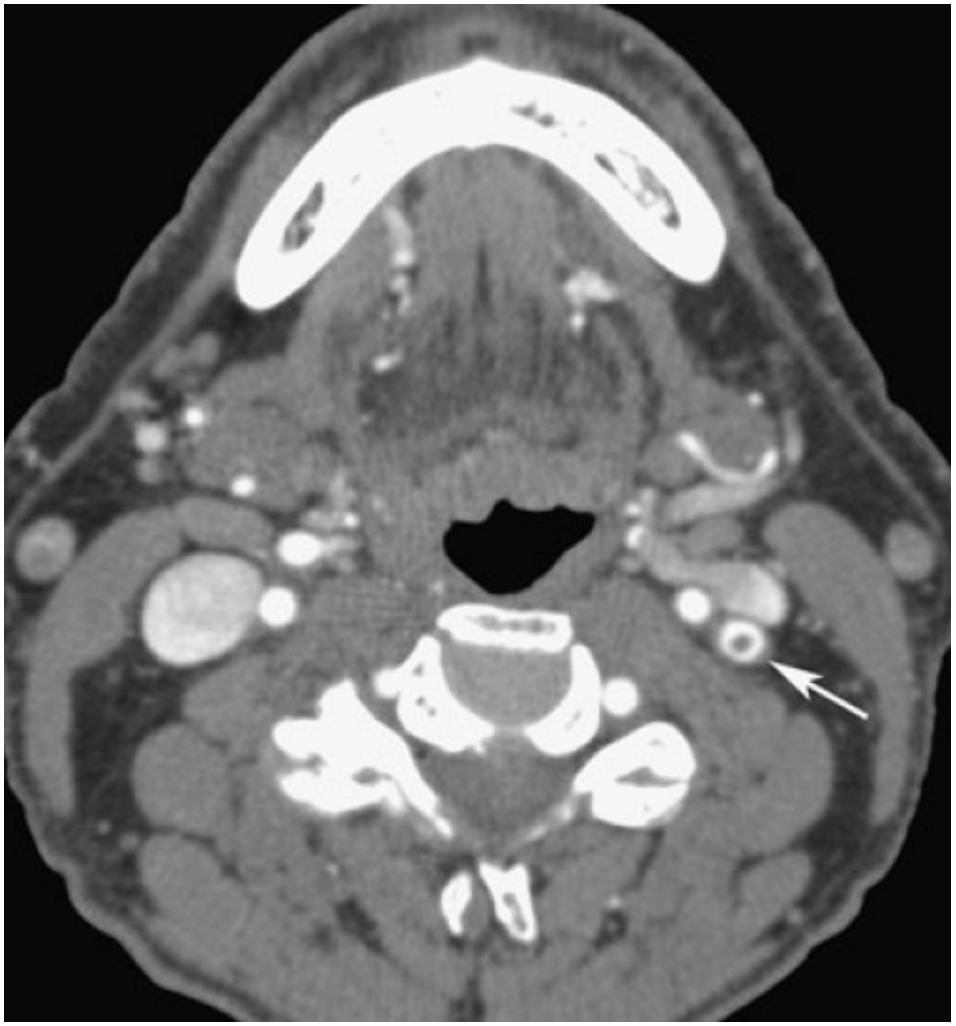

Menon et al. Neuroradiology 2010

Angio-TDM

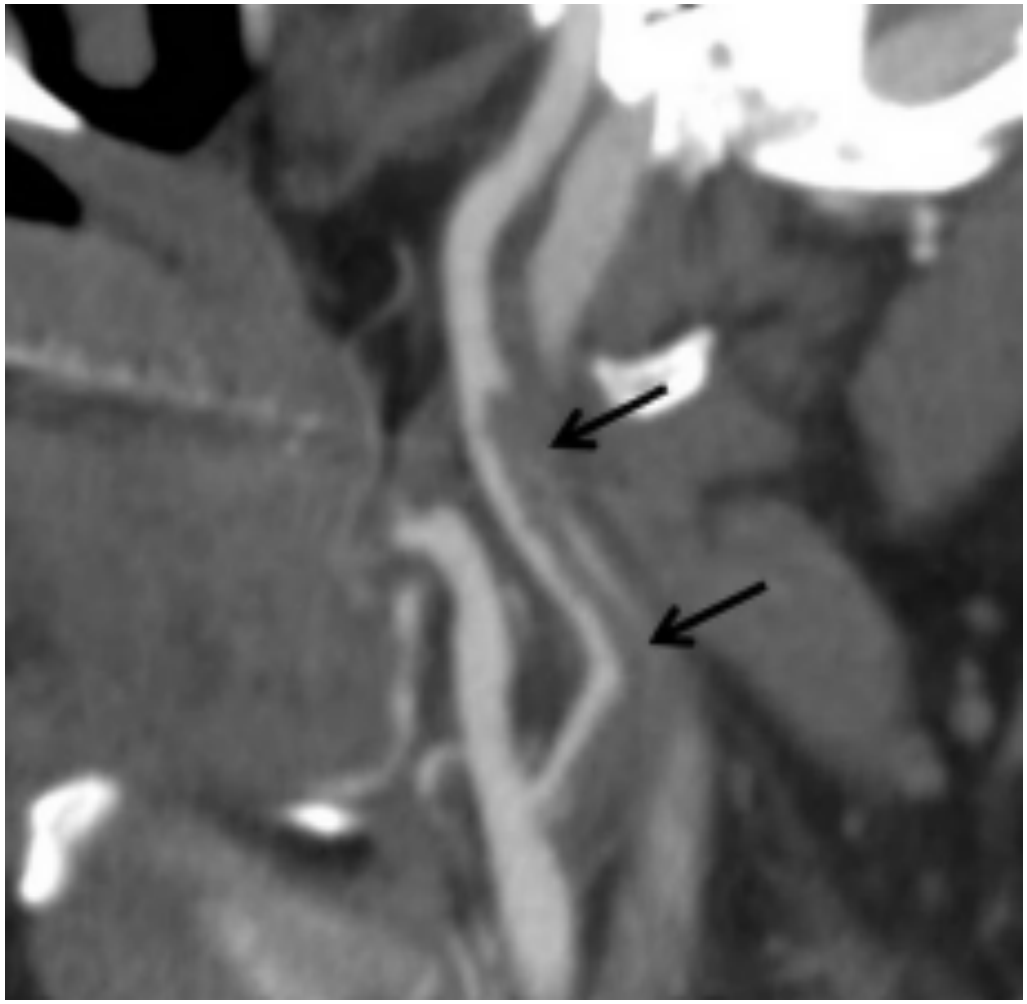

Gülcü et al. Clin Neurol Neurosurg 2014

Angio-TDM

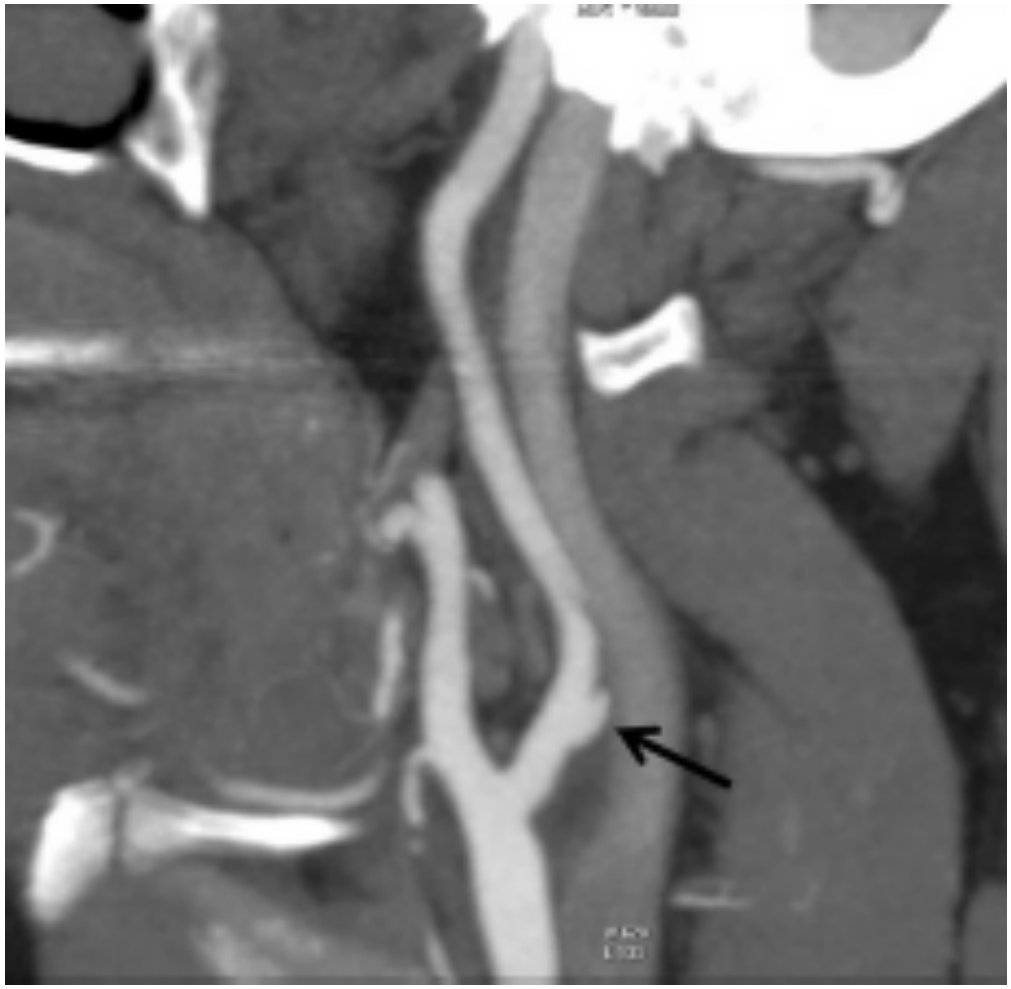

Après 7 jours de traitement médical

Gülcü et al. Clin Neurol Neurosurg 2014

Comment fait-on le diagnostic?

- Angio-IRM
  - Halo de flot au pourtour d'un *flow void*
  - Utile si suspicion de dissection artérielle sous-jacente (avec IRM cervicale en coupes axiales en pondération T1 avec saturation de la graisse)

Comment fait-on le diagnostic?

- Peut être difficile à distinguer d'une plaque ulcérée
  - Tous deux entraînent un défaut d'opacification de l'artère et peuvent avoir une morphologie similaire
- Défaut d'opacification s'étendant sur > 3,8 mm en cranio-caudal
  - Sensibilité de 88% et spécificité de 86% pour distinguer un thrombus flottant d'une plaque
- Résolution du défaut d'opacification en faveur d'un thrombus flottant et non d'une plaque

Jaberi et al. Neuroradiology 2014

Quel est le meilleur traitement?

- Pas de conduite claire car pas d'études comparatives
- 2 principales options de traitement
  - Traitement médical (anticoagulant et/ou antiplaquettaires)
  - Traitement chirurgical (endartérectomie ou stent)
  - (Traitement séquentiel: médical puis chirurgical)
- Bien que le traitement médical ou chirurgical se soit révélé efficace dans les études de cas, aucun n'a été démontré supérieur

Bhatti et al. J Vasc Surg 2007

Quel est le meilleur traitement?

- Traitement guidé par:
  - Étiologie sous-jacente
  - Urgence de la situation
- Si la cause est une dissection ou une thrombophilie
  - Traitement avec anticoagulation et/ou antiplaquettaire pourrait être associé à de meilleurs résultats

Caplan et al. Stroke 2003

Quel est le meilleur traitement?

- Procédure de revascularisation peut potentiellement causer la fragmentation du thrombus avec embolisation secondaire
- Risque ↑ d'AVC périopératoire si thrombus endoluminal lors d'endartérectomie comparé à patients sans thrombus
  - 14% vs 5% dans une étude multicentrique rétrospective
  - 12% vs 6% dans NASCET

Goldstein et al. Stroke 1994
Villarreal et al. Stroke 1998

Quel est le meilleur traitement?

- Patient cliniquement stable pourrait être traité médicalement
  - Résolution du thrombus avec anticoagulation chez 86% dans les premières séries rétrospectives
  - Durée optimale de l'anticoagulation inconnue
    - Selon la cause, résolution ou non du thrombus…
  - Prudence si AVC de taille importante ou transformation hémorragique

Bhatti et al. J Vasc Surg 2007
Lane et al. Vasc Endovascular Surg 2010
Parodi et al. J Vasc Surg 2005
Park et al. J Neurointerv Surg 2012

Quel est le meilleur traitement?

- Intervention chirurgicale d'urgence pourrait être réservée aux patients qui se détériorent rapidement
  - Endartérectomie habituellement
  - Embolectomie par voie endovasculaire avec inversion du flot également rapportée

Bhatti et al. J Vasc Surg 2007
Lane et al. Vasc Endovascular Surg 2010
Parodi et al. J Vasc Surg 2005
Park et al. J Neurointerv Surg 2012

Quel est le suivi dans le cadre d'un traitement médical?

- Suivi de la résolution du thrombus avec la modalité d'imagerie qui permet la meilleure visualisation du thrombus initialement
  - Coûts/disponibilité/sécurité de la modalité à considérer
- Intervalle optimal inconnu

Clinical Neurology and Neurosurgery 125 (2014) 198–206

Contents lists available at ScienceDirect

Clinical Neurology and Neurosurgery

journal homepage: www.elsevier.com/locate/clineuro

Management of free-floating thrombus within the arcus aorta and supra-aortic arteries

Aytaç Gülcü [a], Naciye Sinem Gezer [a,*], Süleyman Men [a], Didem Öz [b], Erdem Yaka [b], Vesile Öztürk [b]

[a] Department of Radiology, Faculty of Medicine, Dokuz Eylul University, Izmir, Turkey
[b] Department of Neurology, Faculty of Medicine, Dokuz Eylul University, Izmir, Turkey

- Étude rétrospective parue en août 2014
- Révision de 872 angio-TDM de patients se présentant avec AVC ischémique aigu entre janvier 2012 et janvier 2014
- 37 patients avec thrombus flottant
  - 23 dans l'artère carotide cervicale
  - 6 au niveau d'une artère intracrânienne
  - 5 dans l'arche aortique
  - 3 dissections
    - 2 carotidiennes
    - 1 vertébrale

Management of free-floating thrombus within the arcus aorta and supra-aortic arteries

Aytaç Gülcü [a], Naciye Sinem Gezer [a,*], Süleyman Men [a], Didem Öz [b], Erdem Yaka [b], Vesile Öztürk [b]

[a] Department of Radiology, Faculty of Medicine, Dokuz Eylul University, Izmir, Turkey
[b] Department of Neurology, Faculty of Medicine, Dokuz Eylul University, Izmir, Turkey

- Anticoagulant chez tous les patients avec thrombus flottant ± antiplaquettaires
  - TCA 2-2,5 fois la normale
- Contrôle angio-TDM après 7-10 jours de traitement et IRM-diffusion

Management of free-floating thrombus within the arcus aorta and supra-aortic arteries

Aytaç Gülcü [a], Naciye Sinem Gezer [a,*], Süleyman Men [a], Didem Öz [b], Erdem Yaka [b], Vesile Öztürk [b]

[a] Department of Radiology, Faculty of Medicine, Dokuz Eylul University, Izmir, Turkey
[b] Department of Neurology, Faculty of Medicine, Dokuz Eylul University, Izmir, Turkey

- 25 patients avec thrombus carotidien endoluminal
  - 22 au niveau bulbe carotidien
    - 20 plaques athéromateuses
    - 1 dissection
    - 1 syndrome d'hypercoagulabilité (cancer ovarien)
  - 3 au niveau carotide commune
    - 1 dissection
    - 2 sans cause identifiée

Management of free-floating thrombus within the arcus aorta and supra-aortic arteries

Aytaç Gülcü [a], Naciye Sinem Gezer [a,*], Süleyman Men [a], Didem Öz [b], Erdem Yaka [b], Vesile Öztürk [b]

[a] Department of Radiology, Faculty of Medicine, Dokuz Eylul University, Izmir, Turkey
[b] Department of Neurology, Faculty of Medicine, Dokuz Eylul University, Izmir, Turkey

- Contrôle d'angio-TDM et IRM-diffusion (moyenne 8 jours)
  - 22 au niveau bulbe carotidien
    - 20 plaques athéromateuses
      - 18: résolution complète sans nouvelle lésion ischémique
      - 1: résolution complète avec récidive d'AVC
      - 1: occlusion complète sans nouvelle lésion ischémique
    - 1 dissection
      - 1: résolution complète sans nouvelle lésion ischémique
    - 1 syndrome d'hypercoagulabilité (cancer ovarien)
      - 1: occlusion complète avec récidive d'AVC
  - 3 au niveau carotide commune
    - 1 dissection
      - 1: résolution complète sans nouvelle lésion ischémique
    - 2 sans cause identifiée
      - 2: résolution complète sans nouvelle lésion ischémique

Quel est le pronostic?

- Taux de résolution du thrombus élevé dans les études rétrospectives plus récentes (durée du suivi variable)
  - Vellimana et al. 2013
    - 24/24 sans récidive de symptômes
  - Jaberi et al. 2014
    - 25/25 sans récidive de symptômes
  - Gülcü et al. 2014
    - 22/25 sans récidive de symptômes ou lésions ischémiques

En pratique…

- Traitement initial avec héparine non fractionnée intraveineuse ± antiplaquettaire(s)
  - Sans bolus, attention aux variations du TCA (50-60)
  - Prudence si AVC de taille importante et/ou transformation hémorragique
  - Contrôle de la tension artérielle
  - Protection gastrique
- Suivi d'imagerie des vaisseaux aux 5-7 jours pendant l'hospitalisation
- Si résolution du thrombus:
  - Arrêt de l'anticoagulation si la cause est une plaque rupturée
  - Poursuite du traitement antiplaquettaire
  - Indication de revascularisation si sténose sous-jacente ≥50%
- Au besoin, poursuivre l'anticoagulation avec warfarin pour plusieurs semaines/mois et recontrôler l'imagerie vasculaire
- Poursuivre l'anticoagulothérapie si cardioembolie ou hypercoagulabilité

Est-ce qu'on devrait quand même thrombolyser un AVC aigu s'il y a un thrombus endoluminal?

- Effets du rt-pa inconnus dans cette situation
  - Risque de fragmentation du thrombus?
- 3 cas rapportés dans la littérature médicale avec des résultats différents
- Équipe de Lausanne, Suisse
  - 7 patients avec thrombus flottant / 481 thrombolyses en 10 ans (1.5%)
    - 2/7 détérioration initiale
    - 3/7 issue défavorable à 3 mois
    - 5/7 disparition du thrombus à 24 heures (sans nécessairement meilleure issue chez tous)

Anderson et al. Neurocritical Care 2005
Yaka et al. Clin Neurol Neurosurg 2011
Cordier et al. Poster ESC 2012 (données non publiées)

Monsieur A. T.

- Jour 1
  - Amélioration clinique significative: il persiste déficit modéré du langage expressif, parésie brachiofaciale droite légère et déficit du champ visuel droit
  - NIHSS = 5
  - TDM cérébrale
    - Apparition d'hypodensités en fronto-pariétal gauche s'entendant à la région insulaire gauche
    - Quelques foyers hyperdenses en lien avec transformation hémorragique
  - Angio-TDM cou et cérébrale
    - Sténose et thrombus endoluminal CIG inchangés

Monsieur A. T.

- Jour 1 (suite)
  - IRM cérébrale
    - AVC sylvien gauche fronto-pariétal principalement cortical avec transformation hémorragique dite pétéchiale
  - ASA débutée
  - Lipitor 20 mg ajouté
    - LDL 2,00

Monsieur A. T.

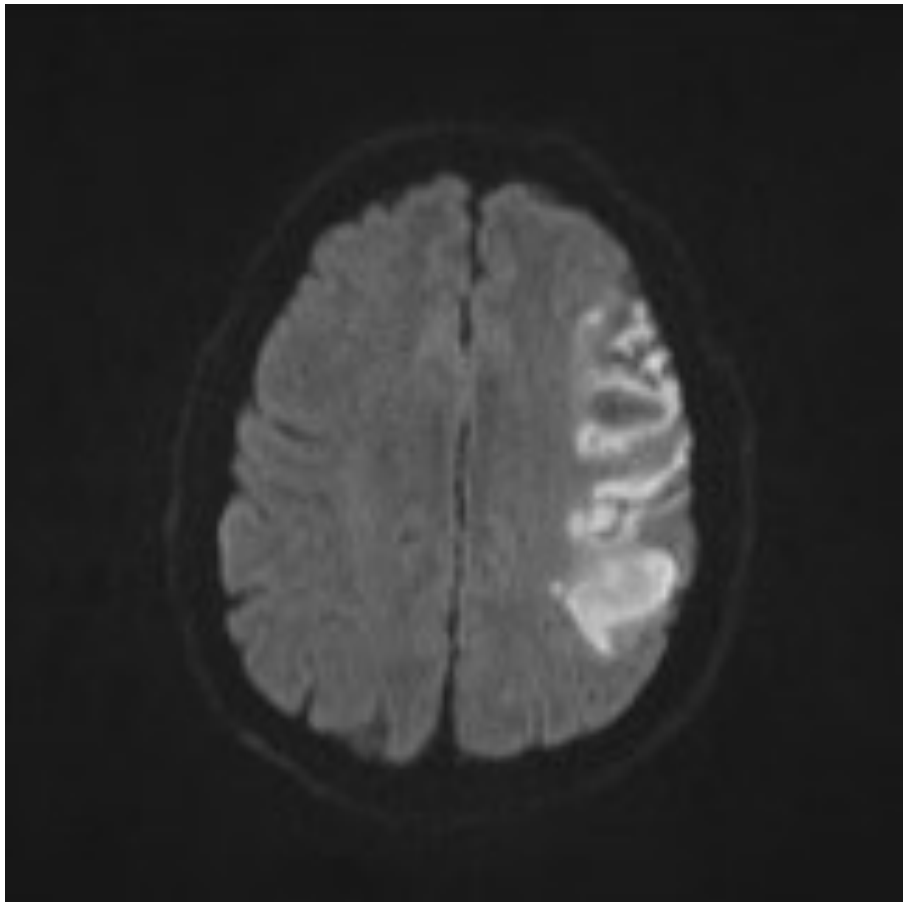

Diffusion

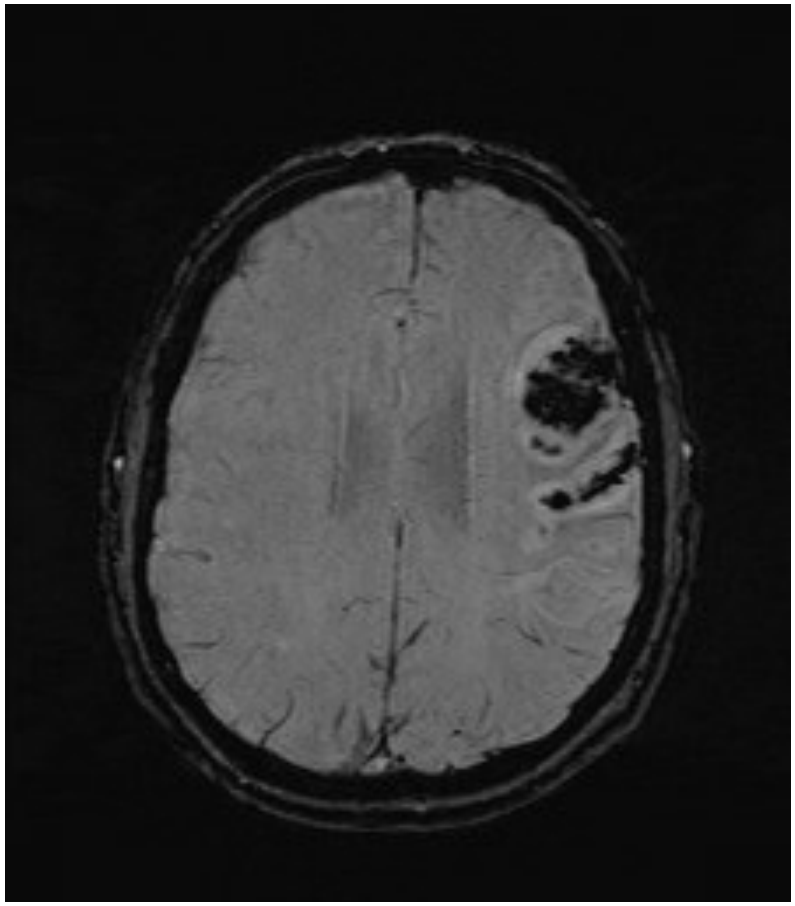

SWI

Monsieur A. T.

- Bonne évolution dans les jours suivants
- Pas de récidive de symptômes neurologiques
- Jour 5
  - Décision de procéder à un contrôle de TDM cérébrale et d'angio-TDM avant de débuter anticoagulothérapie avec héparine IV
  - TDM cérébrale
    - Inchangée; transformation hémorragique idem
  - Angio-TDM cou et cérébrale
    - Quasi-résolution du thrombus endoluminal
    - Sténose résiduelle 57% au bulbe de la CIG

Monsieur A. T.

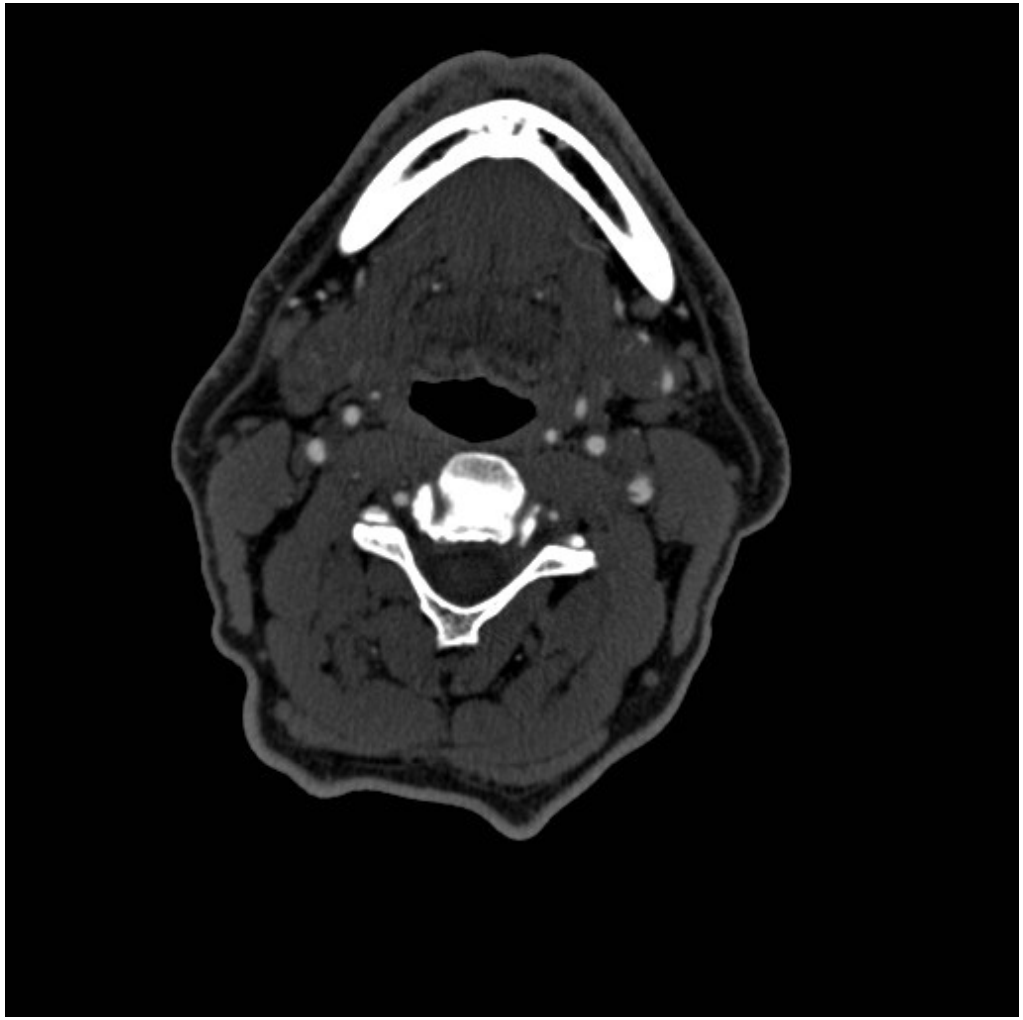

Monsieur A. T.

- Jour 5
  - Décision de ne pas majorer le traitement médical (pas d'ajout d'héparine) en raison de la régression significative du thrombus, de la taille de l'AVC et de la transformation hémorragique
  - Consultation en neurochirurgie vasculaire
- Jour 7
  - Endartérectomie gauche
- Jour 13
  - Libéré à domicile avec réadaptation en externe
  - Persistance d'aphasie d'expression légère et d'asymétrie faciale
  - NIHSS = 2
- Au suivi 14 mois plus tard
  - Retour progressif au travail
  - NIHSS = 0

Pour conclure

- Thrombus endoluminal = lésion à haut potentiel thromboembolique et risque de récidive d'AVC élevé
- Incidence possiblement sous-estimée
  - Angio-TDM avec coupes axiales permet de voir le « *donut sign* »
- Déterminer l'étiologie sous-jacente du thrombus flottant est primordial afin de choisir le traitement approprié
  - Pas toujours secondaire à une plaque au niveau de la carotide
- Traitement médical (anticoagulant ± antiplaquettaires) *vs* chirurgical
  - Taux de résolution du thrombus élevé avec traitement médical
  - Se rappeler qu'il ne s'agit que d'opinions d'experts
- Ne constitue pas une contre-indication absolue à la thrombolyse intraveineuse mais l'issue clinique de ce sous-groupe de patients est mal connue