Mot de passe du 22 novembre 2013 : rein2211
Password, November 22nd, 2013 : rein2211

Approche clinique des maladies vasculaires ophtalmologiques

SSVQ 2013

Dr F.Evoy MD FRCPC

Professeur agrégé de neurologie et d`ophtalmologie de la Faculté de Médecine de l`Université de Sherbrooke

UNIVERSITÉ DE SHERBROOKE

Faculté de médecine et des sciences de la santé

Divulgation de conflits d'intérêts potentiels

Société des sciences vasculaires du Québec (SSVQ)

Journée d'Actualités en sciences vasculaires

22 novembre 2013

Dr François Evoy, Conférencier

Recherche subventionnée	Sanofi	2011-2013
Recherche subventionnée	Novartis	2011-2012
Expert consultant-conférencier	Novartis	2011-2013

SSVQ 2013

Les maladies vasculaires et l'œil: À défaut de voir, que devriez-vous savoir?

François Evoy MD FRCPC
Professeur agrégé de neurologie et d'ophtalmologie
l'Université de Sherbrooke

Objectifs

- Savoir reconnaître et diagnostiquer les maladies vasculaires ophtalmologiques les plus courantes (et faire équipe avec l'ophtalmologiste)
- Savoir faire le bilan para-clinique approprié à chacune des causes d'atteintes vasculaires ophtalmologiques
- Savoir traiter en phase aiguë et en prévention secondaire les maladies vasculaires ophtalmologiques les plus fréquentes
- Faire un survol des nouveaux outils disponibles en ophtalmologie pour le diagnostic des maladies vasculaires affectant l'oeil

Qu`est-ce qu`un neuro-ophtalmologiste?

John Lawton-Smith 1917-2011

Un ophtalmologiste est un **chirurgien** qui a à sa disposition de nombreux outils

Un neuro-ophtalmologiste est un **médecin** qui a à sa disposition les outils de l`ophtalmologiste

L’outil



Nouvel outil: OCT

Optical Coherence Tomography

- Modalité optique non-invasive d`imagerie médicale permettant une visualisation des microstructures biologiques internes
- Analogues aux ultra-sons mode B mais utilisant la lumière plutôt que les ultra-sons
- Résolution 100 X supérieure aux ultra-sons (1-10 microns)

L’évolution

OCT: évolution

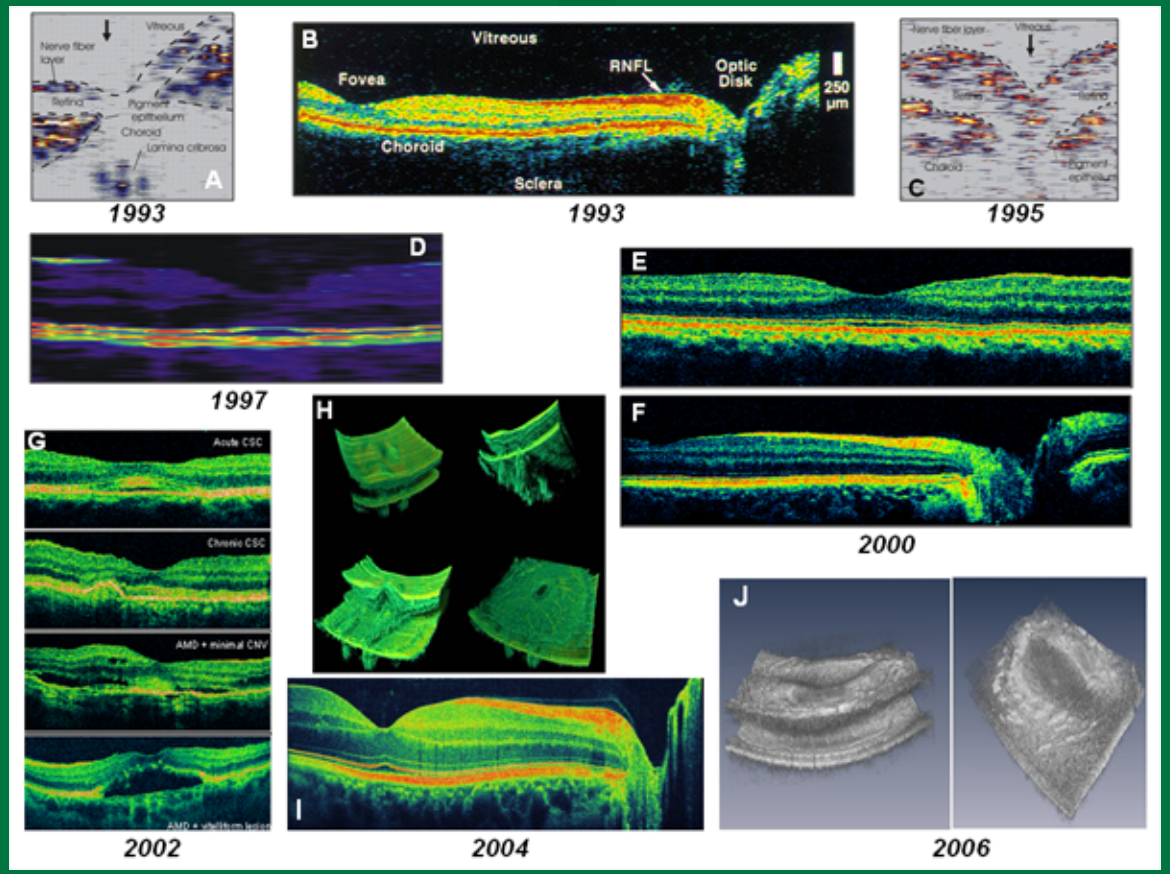

Pathologie vs OCT

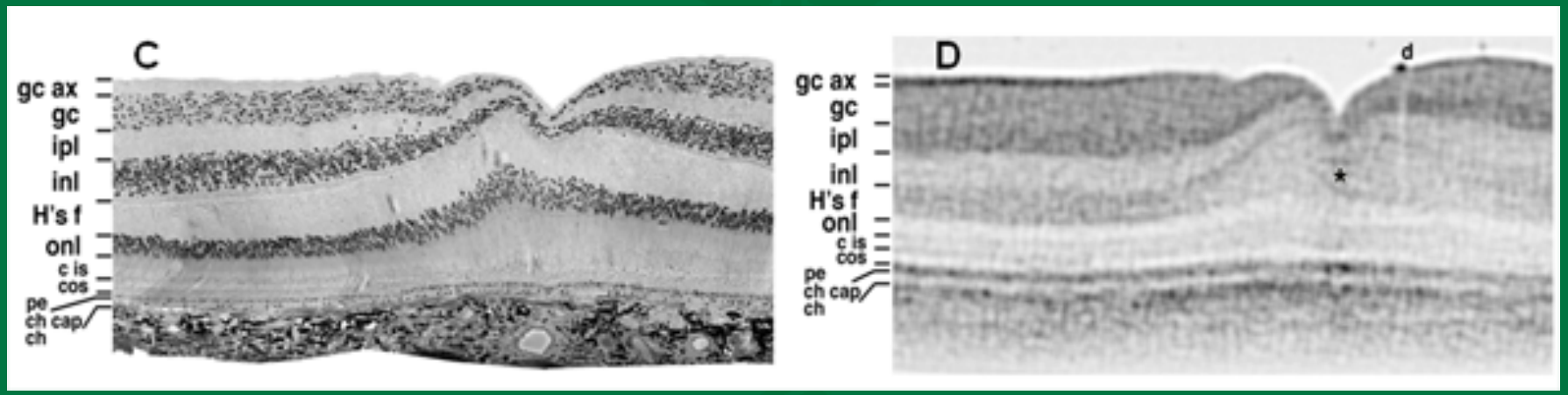

L’évolution

Croquis des anneaux de Saturne,
relevé par Galilée en 1616.

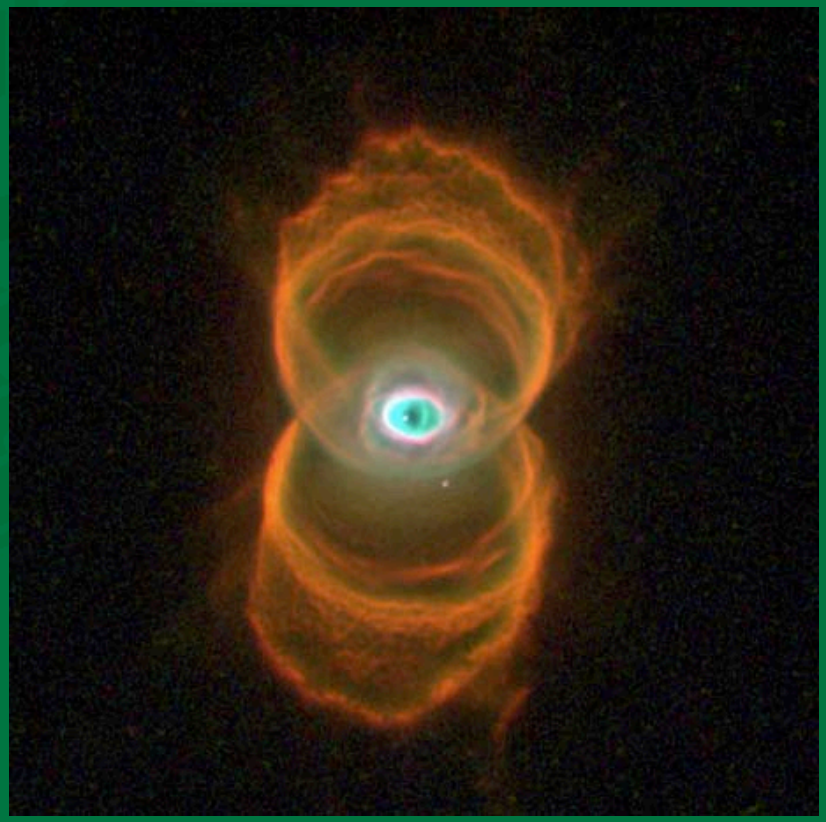

Voies optiques: vascularisation

Intra-cranienne et intra-canalaire :

branches de l'artère ophtalmique,

ACI, ACA, ,Acom

Intraorbitaire:

perforantes de l`artère ophtalmique

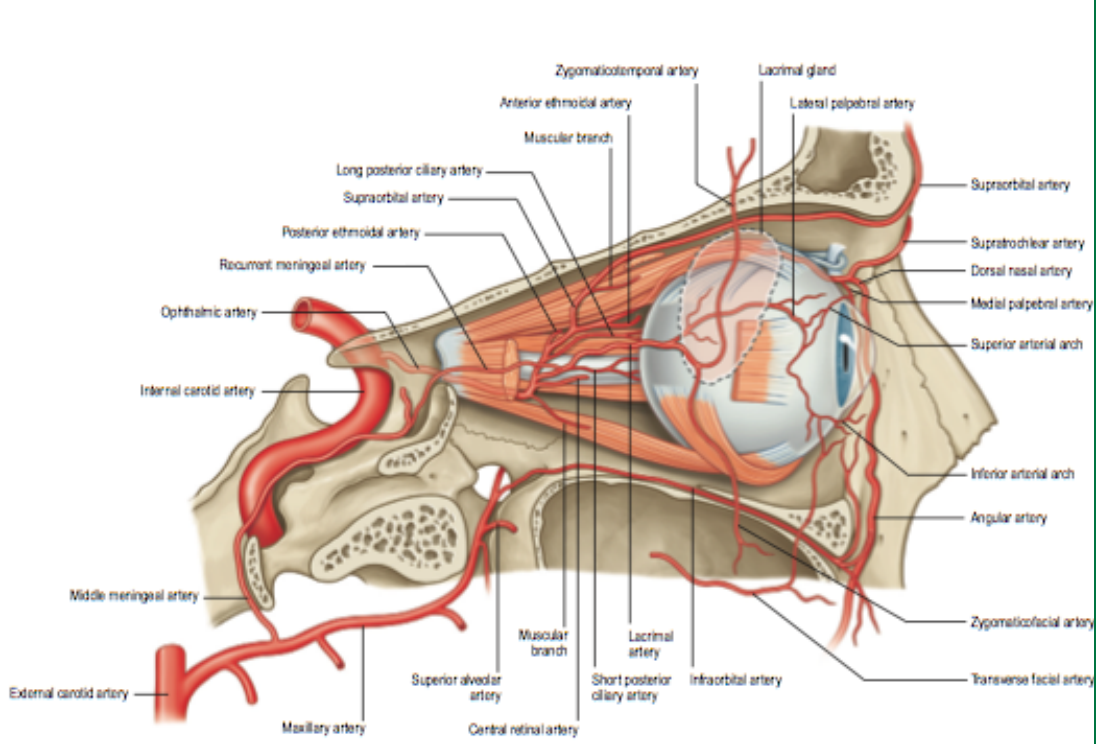

Irrigation de l`oeil

- Disque optique: anastomoses de l`artère ciliaire postérieure

- Rétine: artère centrale de la rétine et artère cilio-rétinienne

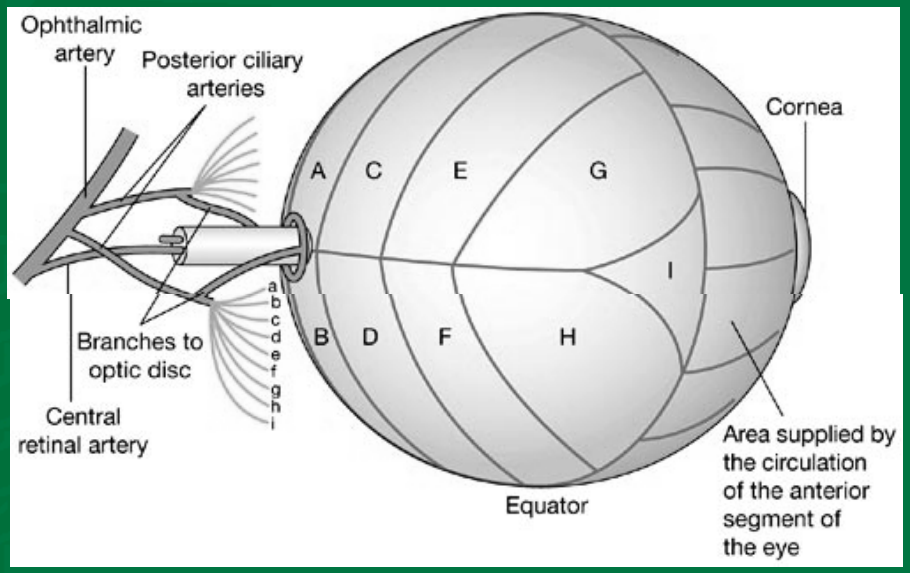

Cas clinique

Femme 55ans

- MVAS
- Sténose aortique légère
- FA paroxystique
- Perte visuelle monoculaire droite soudaine voilà 12 heures

Déficit altudinal inférieur OD

E/P: AV: OD:20/20 OS 20/20

Pas de DPAR (défaut pupillaire afférent relatif)

Truc clinique!

Déficit visuel altutidinal= Souvent origine vasculaire

Perte visuelle unilatérale sans DPAR=Pas une neuropathie optique

Thrombose Artérielle de Branche Rétinienne (TABR)

- Perte visuelle monoculaire partielle aigue
- Indolore
- DPAR absent ou subtile
- Une branche artérielle rétinienne atteinte
- habituellement une ou plusieurs embolies
- oedème rétinien localisé
- déficit du champ visuel correspondant (altitudinal)
- Les carcatéristiques de l`embolie permettent parfois d`identifier la source

Question pour l'ophtalmologiste qui vous réfère un patient (ou à qui vous référer) avec TABR?

- De quel type d'embolie s'agit-il?

Embolie fibrino-plaquettaire

*Paroi des vaisseaux

*Cardiaque

Embolie de Cholestérol (corps de Hollenhorst)

Carotide interne ou commune

Aorte ou artère inominée (rare)

Embolie calcique

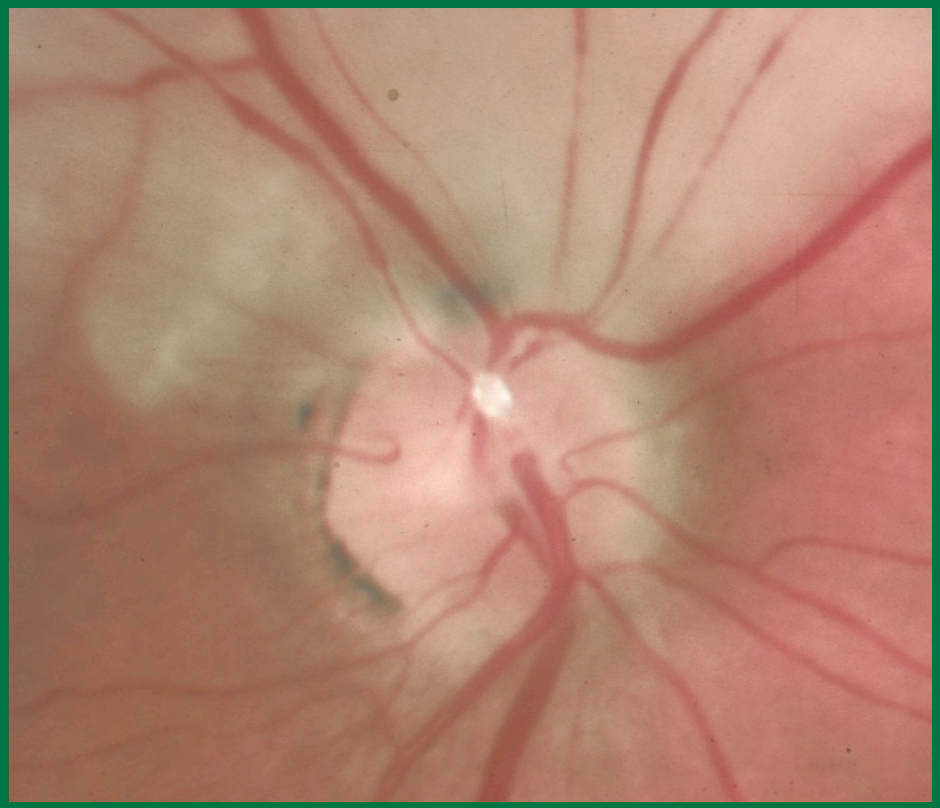

- Coeur et gros vaisseaux (aorte)
- Calcifications valvulaires

Aspects cliniques des embolies rétiniennes

Type	Apparence	Source	Évaluation
Cholestérol	*Jaune,cuivré *Réfractile *Globulaire ou rectangle *bifurcation	*Carotide interne ou commune *Rarement aorte	*Doppler carotide
Fibrino-plaquettaire	*Blanc gris mat *Longue le long du vaisseau *Ménisque concave à chaque bout *mobile	*Paroi des vaisseaux athérosclérotique *Cardiaque	*Doppler carotide *Holter *Écho cardiaque
Calcium	*Blanc mat *Ronde ou ovoïde *Première ou deuxième bifurcation	*Coeur ou grands vaisseaux *Calcifications valvulaires	*Écho cardiaque *Angio aortique

Angiographie Fluoréscéine: TBAR et déficit visuel

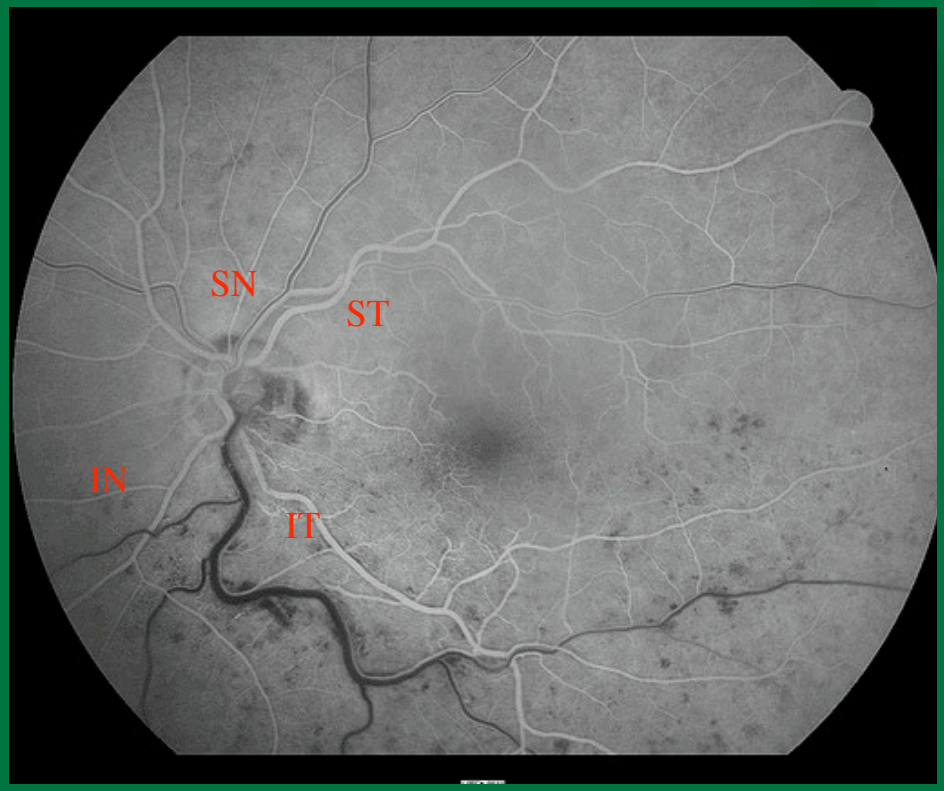

Artères	Déficit Champs visuel
SN (supéro-nasal)	IT
ST(supéro-temporal)	IN
IN (inféro-nasal)	ST
IT (inféro-temporal)	SN

TABR: OCT maculaire

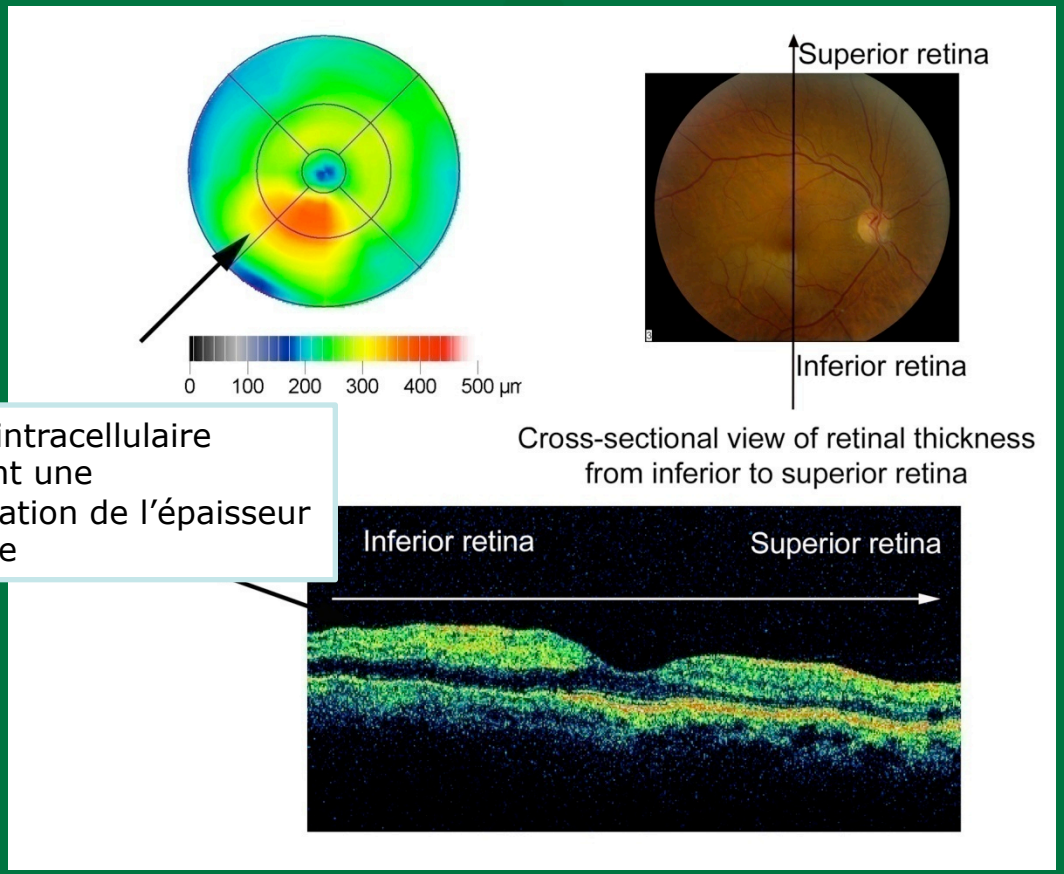

oedème intracellulaire
Entrainant une
augmentation de l'épaisseur
rétinienne

TABR: OCT rétinienne

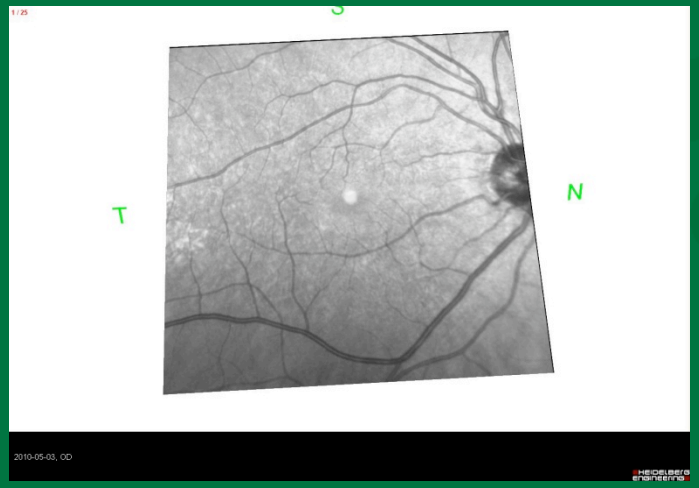

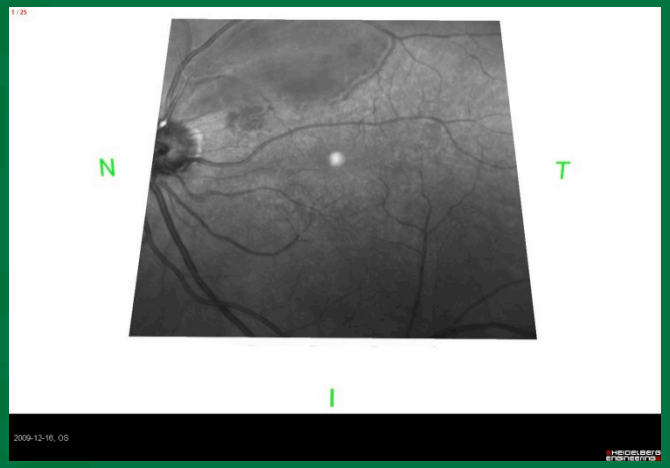

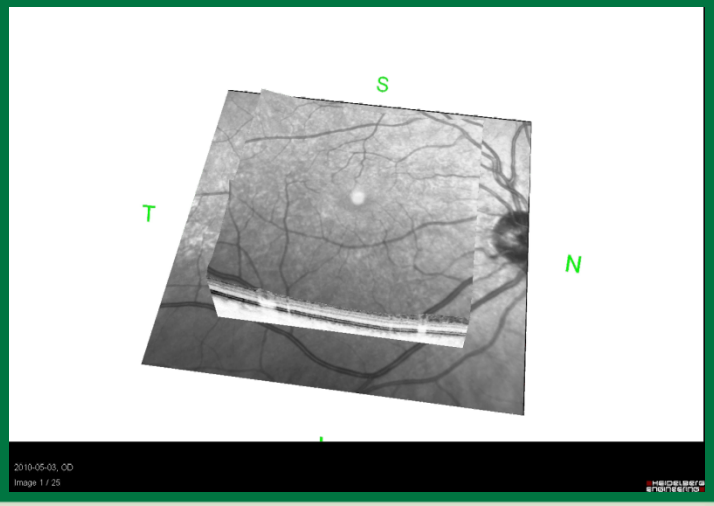

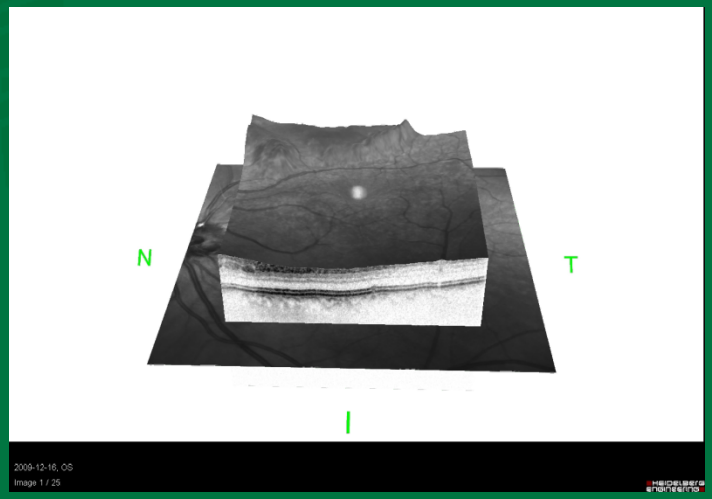

TBAR: phase tardive
Déficit visuel altudinal inférieur surtout nasal
Fundi normal Angiographie normale

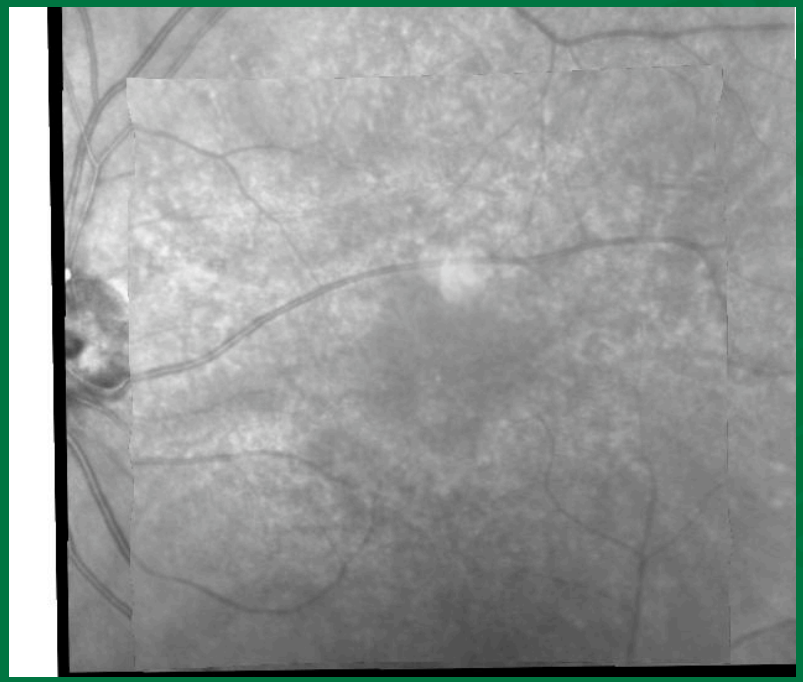



Dépression rétinienne
territoire artère temporale supérieure

TBAR: Aigue et Chronique

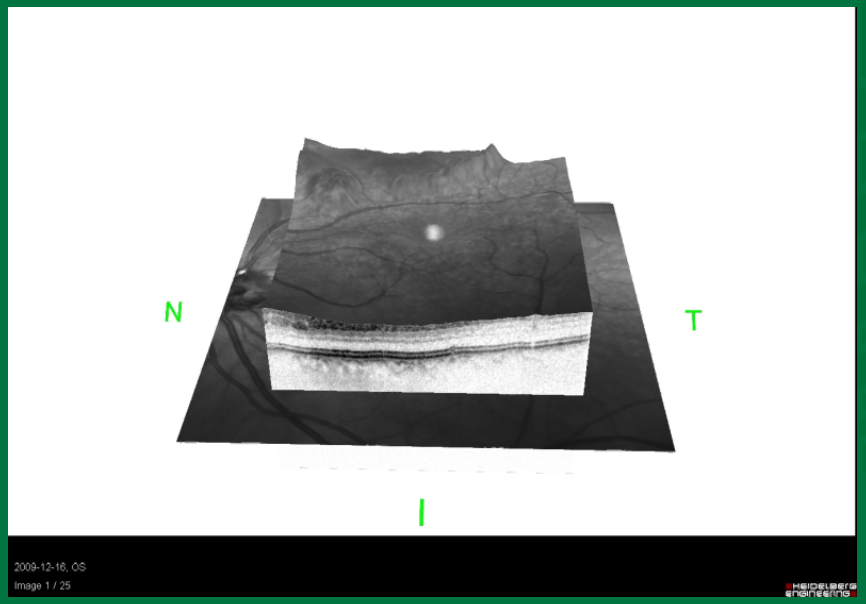



TBAR: OCT évolution

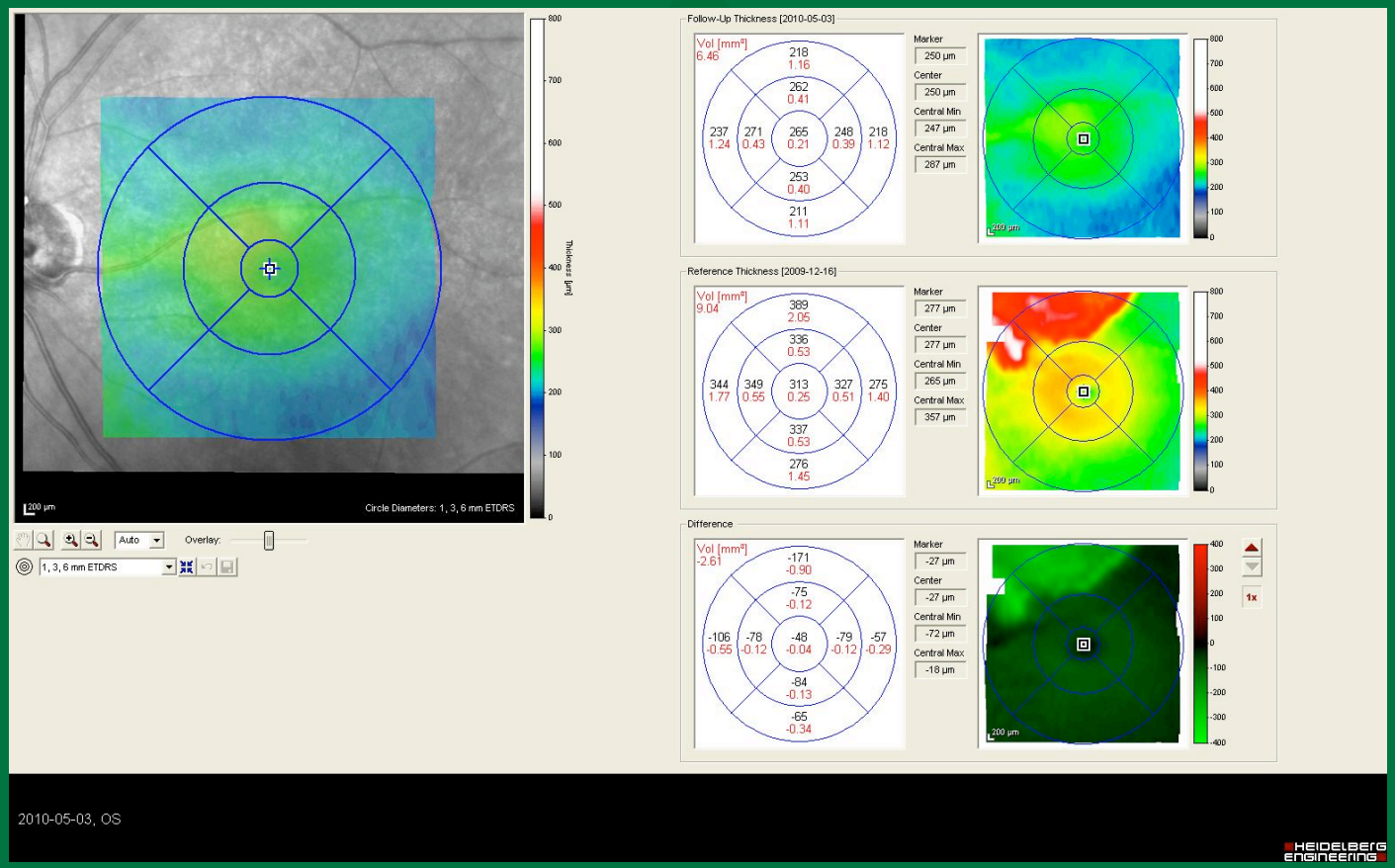

TBAR avec cherry red spot

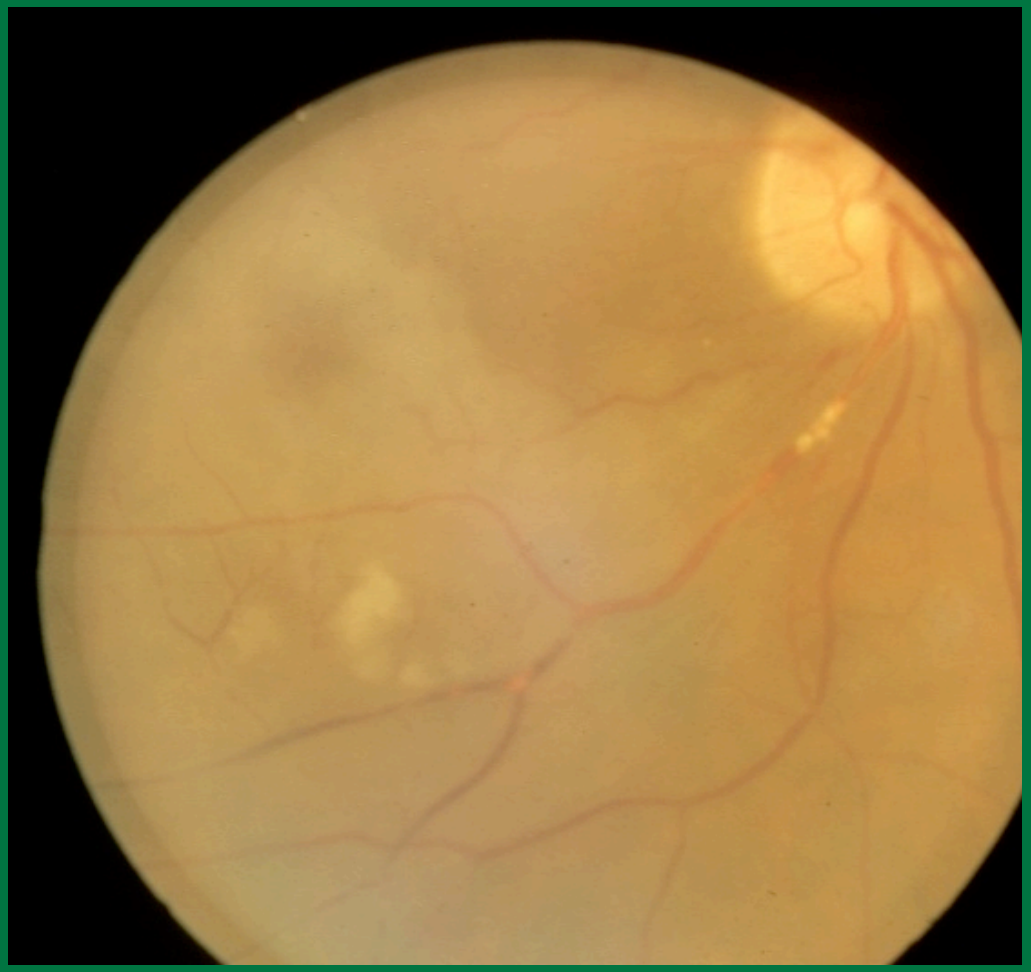

OACR:

Occlusion de l`artère centrale de la rétine

- Perte visuelle monoculaire aigue sévère
- Indolore, exceptée si secondaire à ACG (15 %) ou dissection carotidienne
- Amaurose fugace précède perte visuelle permanente dans plusieurs cas
- DPAR évident
- Oedème rétinien, hémorragie, et pâleur
- Cherry red spot (Tâche rouge cerise)
- artères rétiniennes atténuées
- Embolie visualisée
- Épargne Cilio-retinienne chez 30% des patients

Hollenhorst et fibrino-plaquettaire

TBAR- OACR management

Bilan urgent:

- Débuter prévention secondaire
- la plupart des tx en phase aigue n'ont pas été prouvé efficace incluant thrombolyse
- Si ACG admission pour stéroides IV
- Réduire PIO (massage, collyre)
- Débuter anticoagulant ou anti-plaquettaire (dépendant de l`étiologie)

Embolie fibrino-plaquettaire

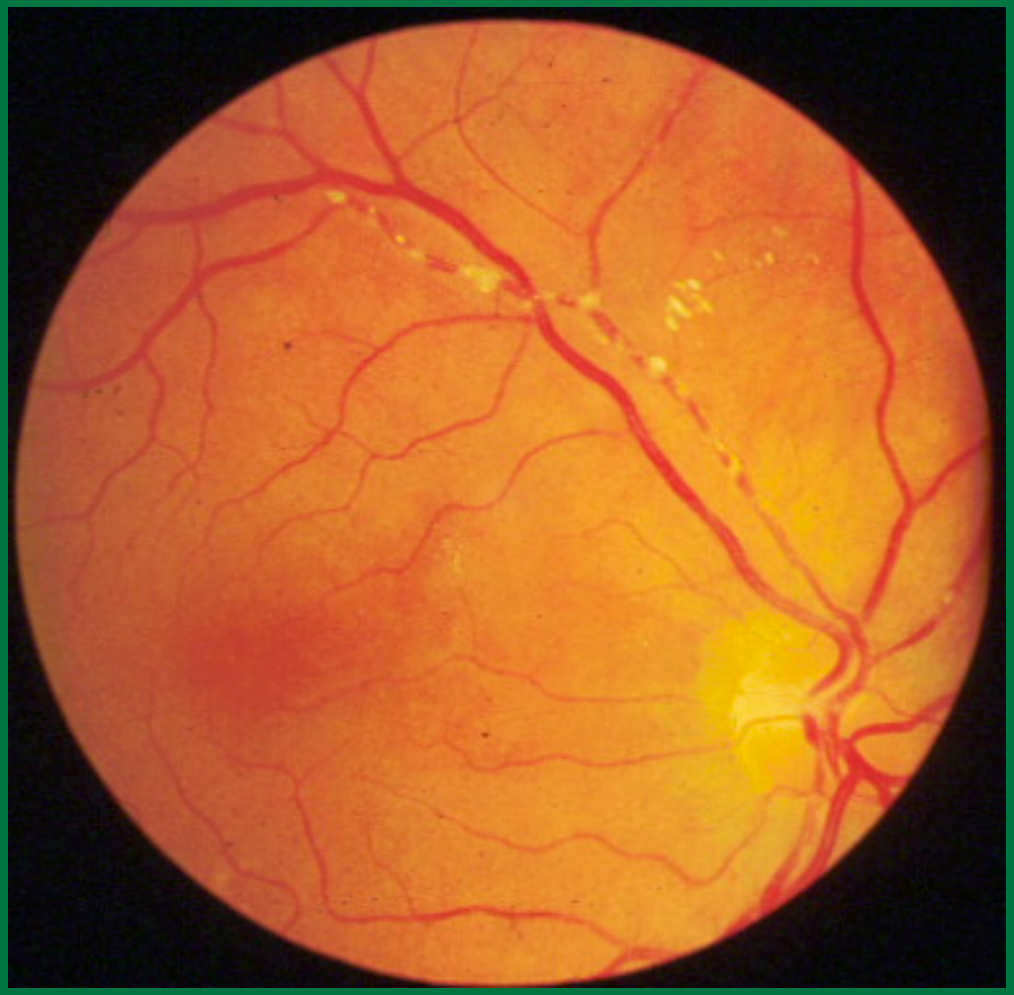

TABR-OACR: Management

Peu d`évidence de l`efficacité de la thrombolyse

- — Quelques [illegible] versées)
- — Essentiellem[illegible] egatifs
- — Recrutemen[illegible]
- — Haut tau[illegible] plic[illegible]

Biousse V, Calvetti O, Bruce BB, et al. Thrombolysis for central retinal artery occlusion. J Neuroophthalmol 2007;27:215–230.

Symptômes oculaires et sténose carotidienne

- Amaurose fugace
- Thrombose artérielle rétinienne
- Embolie Cholestérol asymptomatique
- Syndrome ischémique oculaire

Caractéristiques de la perte visuelle et de sa récupération

Amaurose fugace sec à sténose carotide: voile noir qui s`abaisse et remonte

Syndrome ischémique oculaire

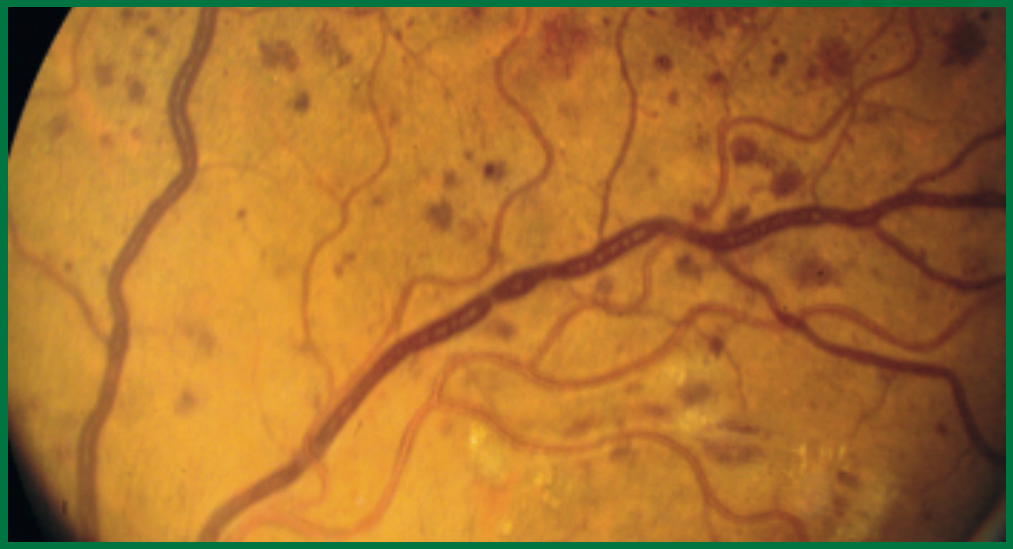

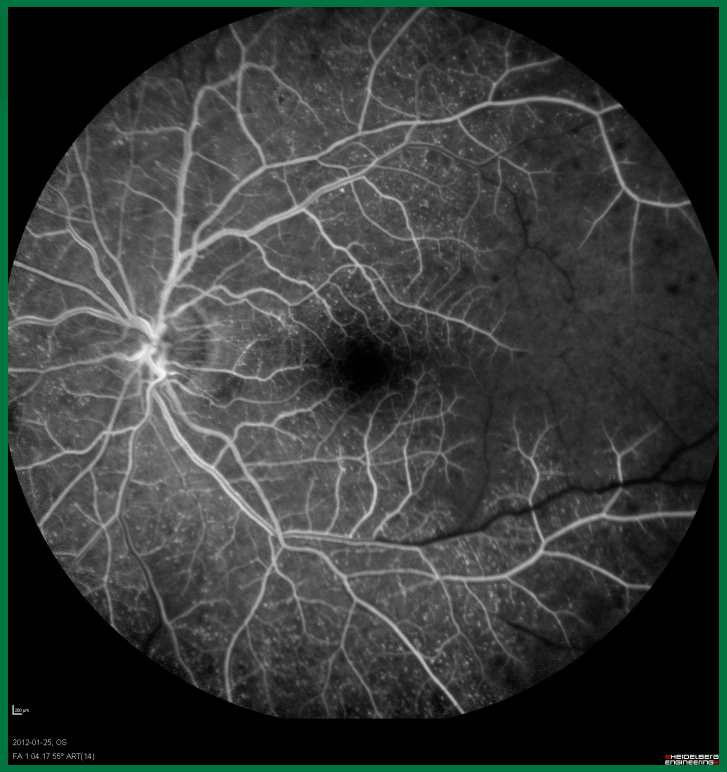

Sténose carotidienne: risque d`AVC

Groupe de patient	Risque d' AVC annuel (%)
Pas de maladie carotidienne	0.1
Souffle asx	0.1-0.4
Amaurose fugace	2.0 ⇦
Sténose asymptomatique	2.5 ⇦
Infarctus rétinien,emboli	3.0 ⇦
ICT	8.0

Endartérectomie carotidienne avec symptômes ou signes d'atteintes oculaires ischémiques

conditions	Bénéfice de l'endarterectomie
Amaurose fugace	Si 3 facteurs suivants présents: 1)Mâle 2)> 75 ans 3)Atcds AVC-ICT hémisphérique 4)Claudication intermittente 5)Sténose ipsilatérale 80-94% 6)Pas de collatérale à l'angiographie Probablement bénéfique
Syndrome ischémique oculaire	Évidence insuffisante
Thrombose artérielle rétinienne	Évidence insuffisante
Embolie Cholestérol asymptomatique	Probablement aucun

Wolintz Journal of Neuro-Ophthalmology: December 2005 - Volume 25 - Issue 4 - pp 299-302

Cas clinique

Homme de 60 ans

- ATCDs HTA
- Perte visuelle monoculaire droite voilà 24 heures
- Céphalée lègère chronique avec augmentation récente de l`intensité
- Pas de souffle carotidien

DPAR (défaut pupillaire afférent relatif) suggestif de neuropathie optique

CV Goldmann

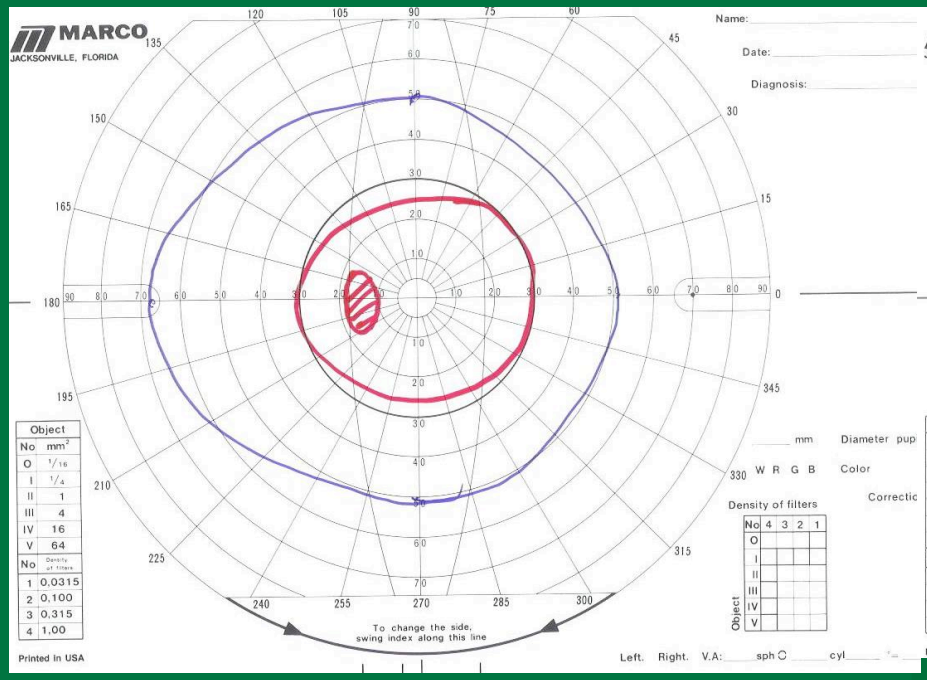

OS

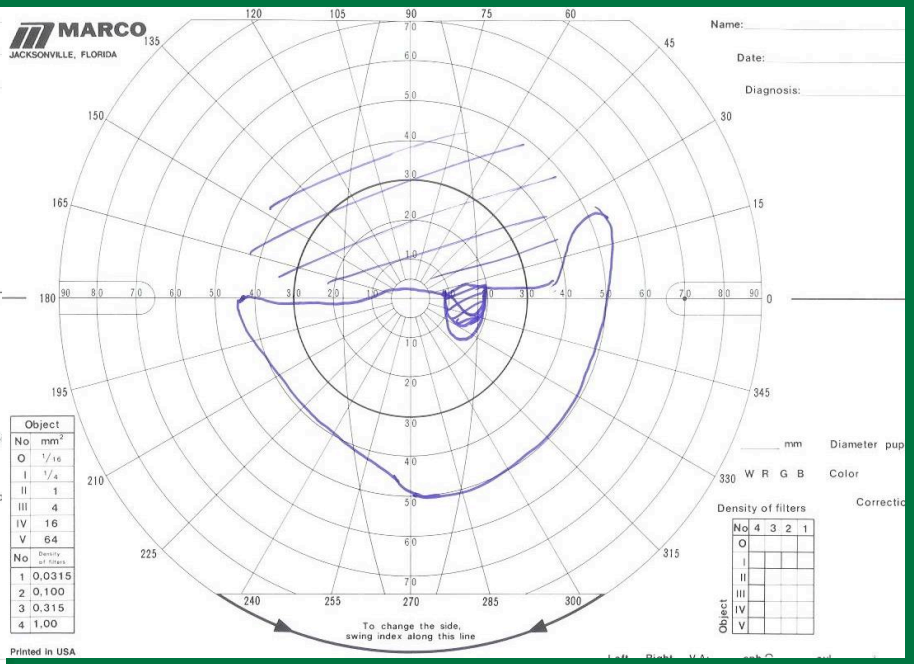

OD

Déficit altitudinal supérieur OD

Neuropathie optique ischémique

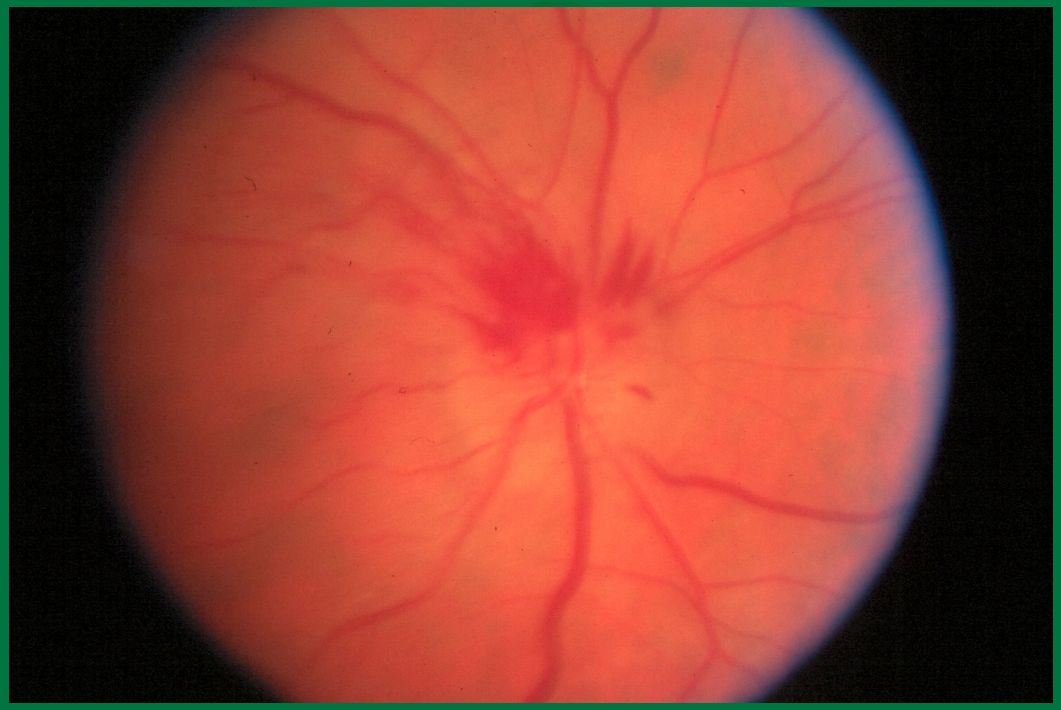

- Oedème papillaire congestif

Vascularisation de la papille

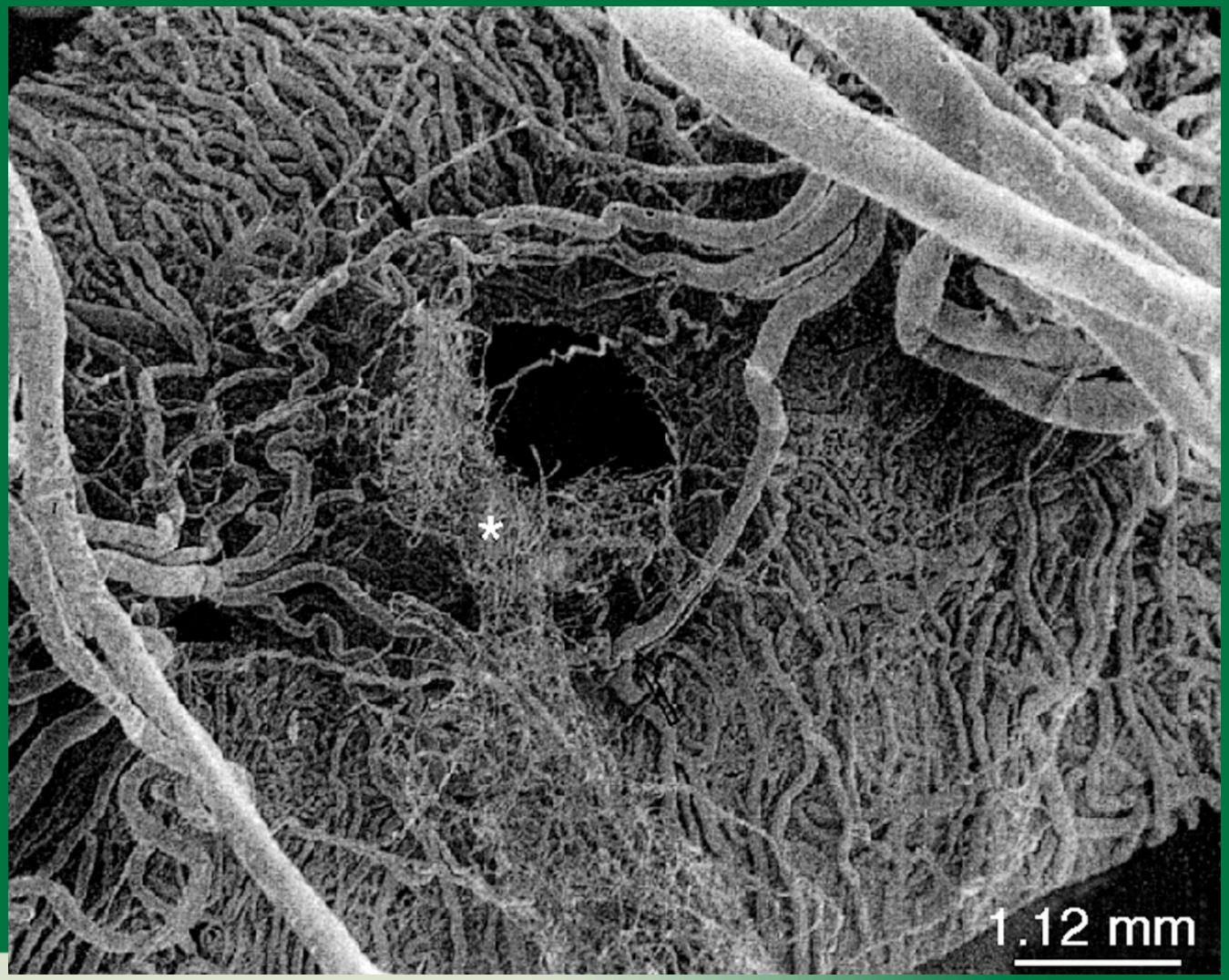

NOINA (NAION)

(Névrite optique ischémique non-artéritique)

- Typiquement caucasien agé (> 50)
- Unilatérale – bilatérale séquentielle (15-30%)
- Aigue ou subaigue- perte visuelle
- Déficit altitudinal ou arciforme au champ visuels
- Oedème papillaire souvent avec hémorragies péri-papillaires
- Papille pleine (Small cup–to–disc ratio) dans l`oeil contralatéral
- Atrophie optique segmentaire 6-8 semaines plus tard

Papille pleine: «disk-at-risk»

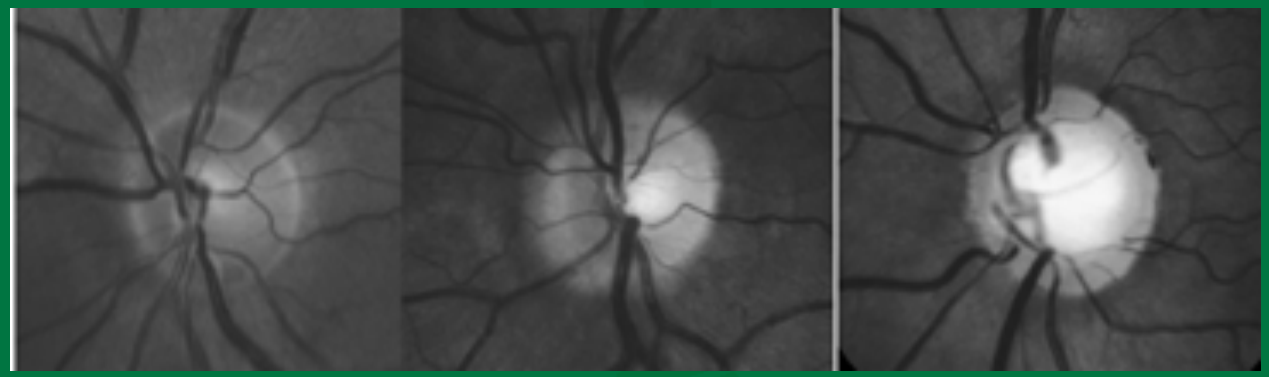

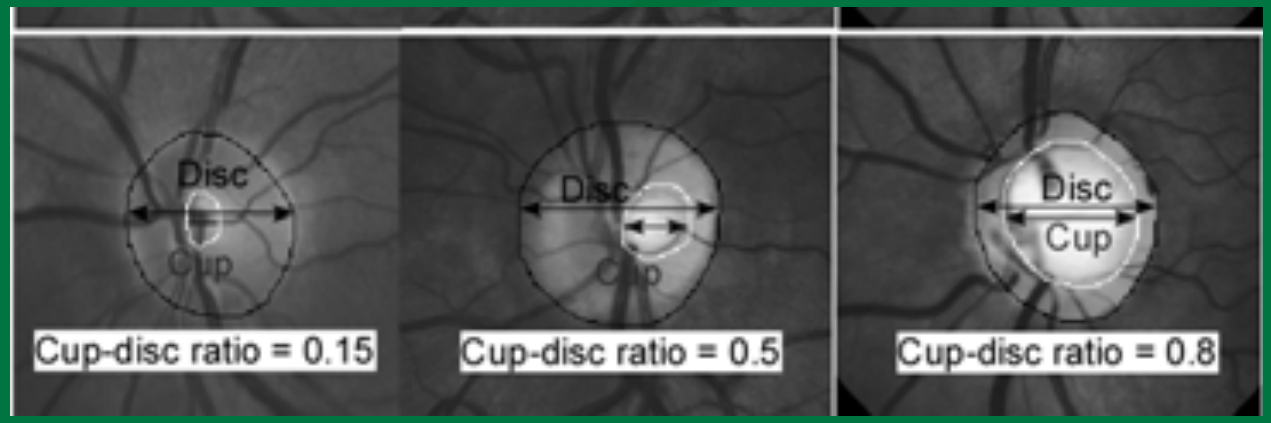

NOINA facteurs de risque

- **Papille pleine (disc-at-risk**) syndrome du compartiment
- incertain: athérosclérose, lipohyalinose
- 60% ont 1 facteur de risque vasculaire, 47% HTA, 24% diabètes
- Tabagisme: n`est pas un facteur de risque indépendant
- **Pas d`association avec sténose carotidienne**
- NOINA: cause embolique très rare
- non prouvé: apnée du sommeil, vasospasme, microembolisation,anémie, hypotension nocturne, amiodarone et ***agents de tx des dysfonctions érectiles***

Actualités

Mots-clés | recherche

Viagra : fini les troubles de l'érection, bonjour les problèmes de vision ?

Des chercheurs ont observé des cas de neuropathie optique ischémique non artéritique (NOINA) chez sept hommes qui avaient pris du viagra. Cette pathologie peut affecter la vue de façon grave. La petite pilule bleue aurait-elle un revers de médaille ?

Le 06/05/2005 à 14:07 - Par **Caroline Lepage**

The Medical Letter On Drugs and Therapeutics

CONCLUSION - Une perte aiguë de la vision en relation avec une NOINA a été rapportée chez quelques hommes qui ont pris du sildénafil, mais il n'existe pas de preuve en faveur d'une relation de cause à effet.

Déficit visuel altitudinal et oedème régional



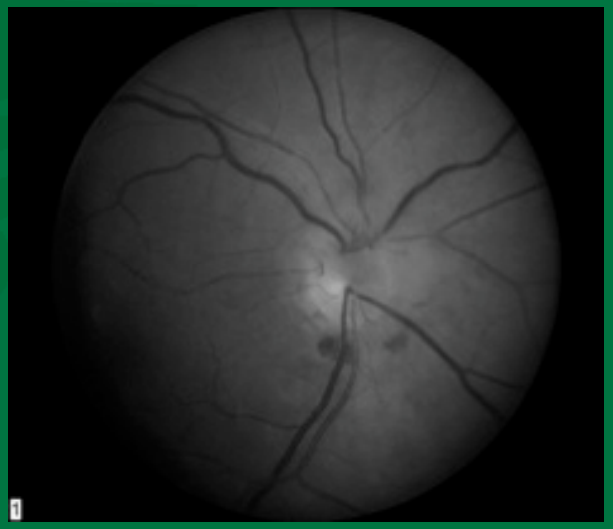

NOINA: hot disk

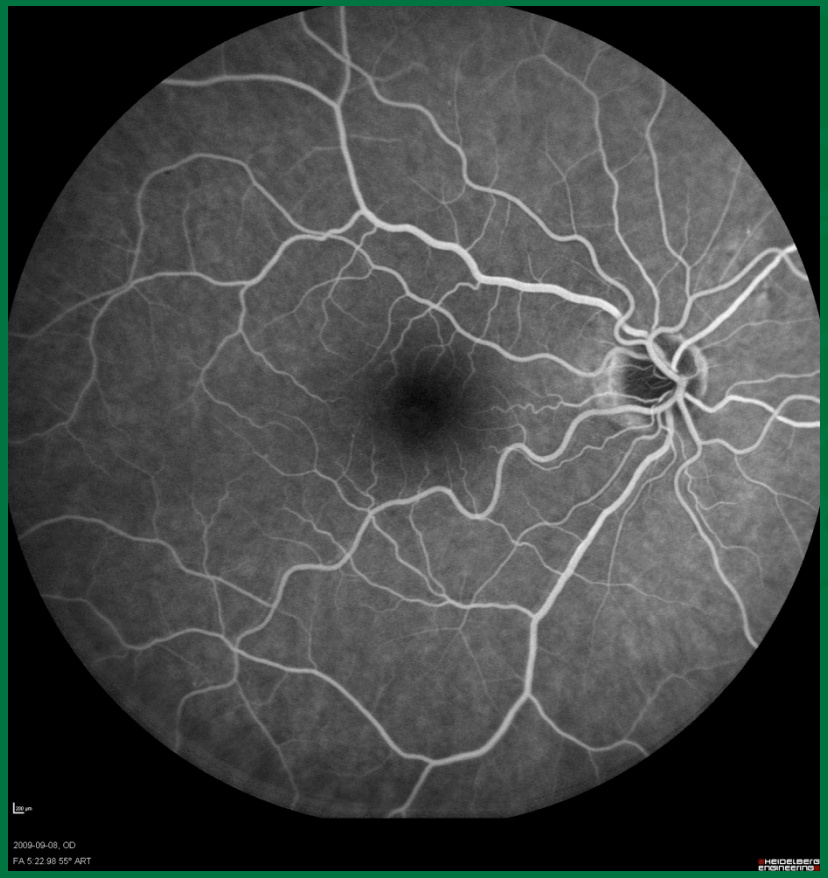

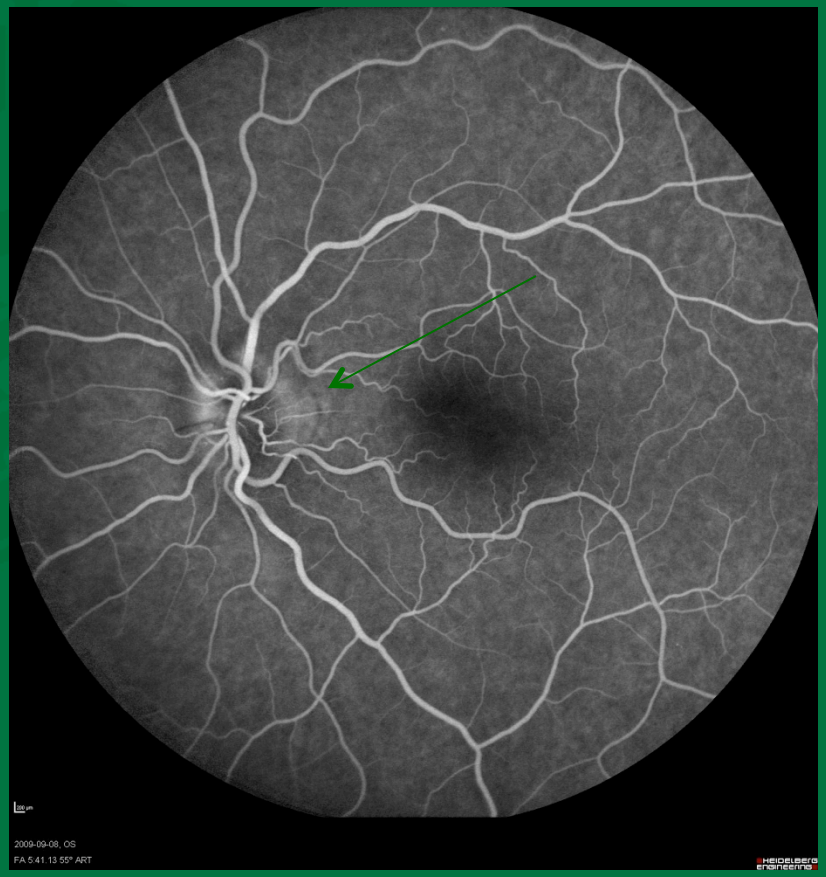

NOINA Angiographie

NAION: OCT

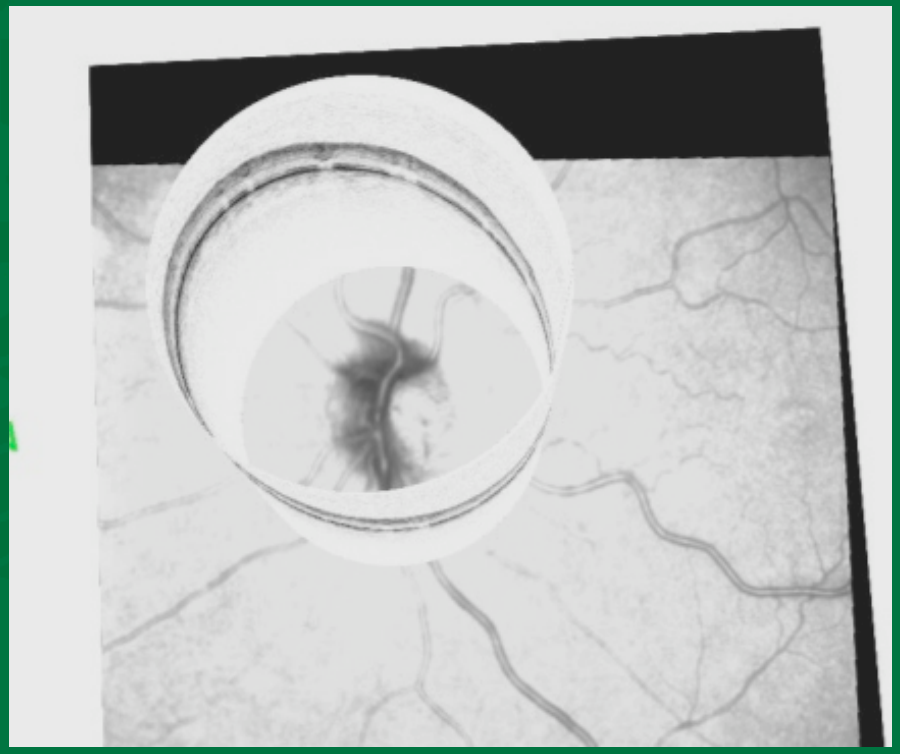

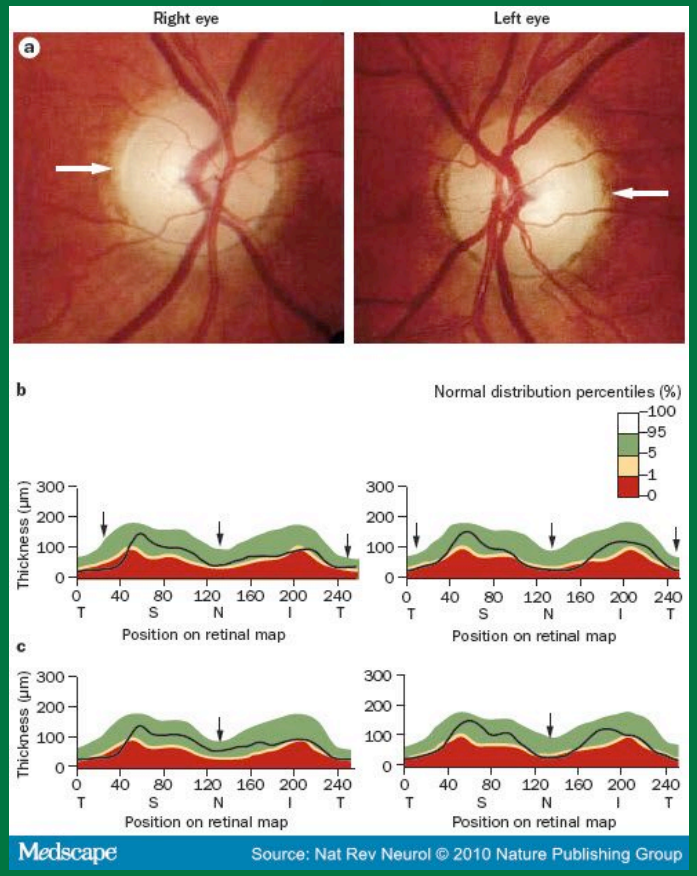
Right eye
Left eye
a
b
Normal distribution percentiles (%)
100
95
5
1
0
Thickness (µm)
300
200
100
0
0 40 80 120 160 200 240
T S N I T
Position on retinal map
c
Medscape
Source: Nat Rev Neurol © 2010 Nature Publishing Group

NOINA: OCT nerf optique

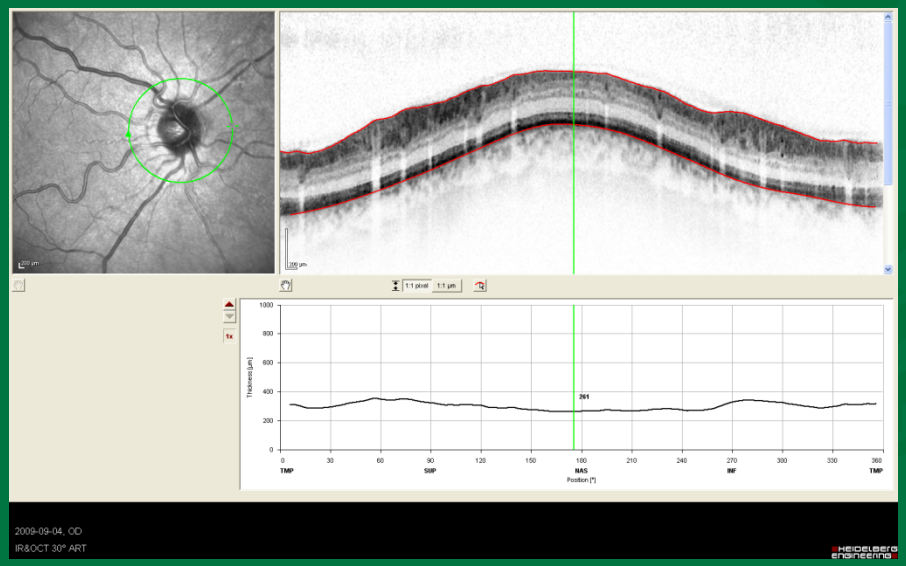

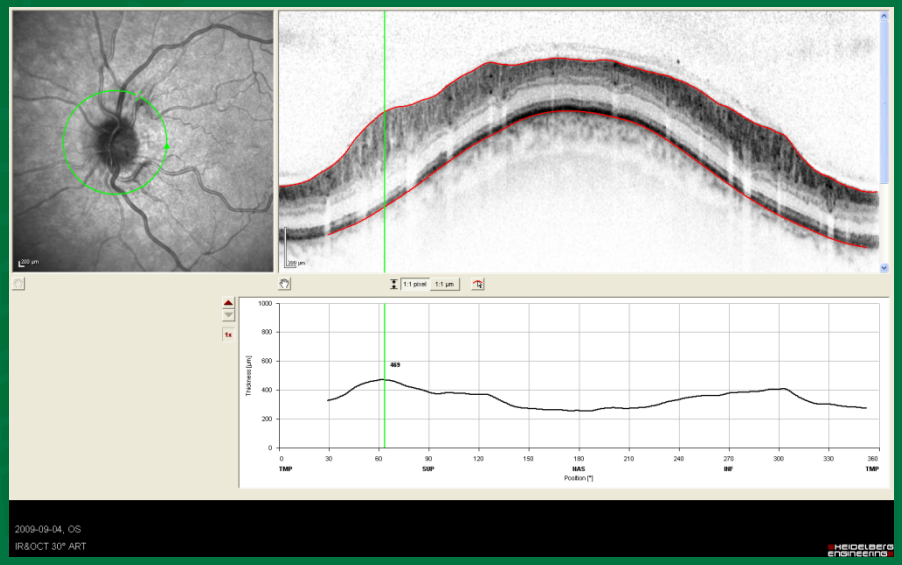

NOINA: management

- Tests de base pour ACG
- pas de tx prouvé efficace
- Efficacité des stéroides?? (Hayreh)
- ***Pas d`évaluation carotidienne***
- Pas d`augmentation significative du risque d`AVC
- Littérature sur la prophylaxie avec ASA est divisée
- Facteurs de risques vasculaires doivent être contrôlés

Différence clinique entre névrite optique et neuropathie ischémique

	Démyélinisante	Ischémique
Age	20-50	>50
Oedème papillaire	1/3, pas d`hémorrhagies pas d`exsudats	present,hémorrhagies
Douleur	fréquent(>90%)	rare (>10%)
Champs visuel	typiquement central mais très variable	typiquement altudinal

Neuropathie optique ischémique: artéritique vs non-artéritique

Caractéristiques	Artéritique	Non-artéritique
Âge	Moy. 70	Moy. 60
Sexe	F>H	H=F
Sx associés	Céphalée,claudication de la machoire, amaurose	aucun
Papille	Oedème pâle Cup-disc ratio normal	Hyperémique Petit cup-disc
VS	>40	<40
Angiographie rétinienne	Délai de perfusion choroidienne	Pas de délai de perfusion choroidienne
Histoire naturelle	Amélioration rare 2eme oeil 54-95%	Amélioration 16-42% 2 eme oeil 12-19%
traitement	stéroides	Non prouvé

NOIA

(Neuropathie optique ischémique artéritique)

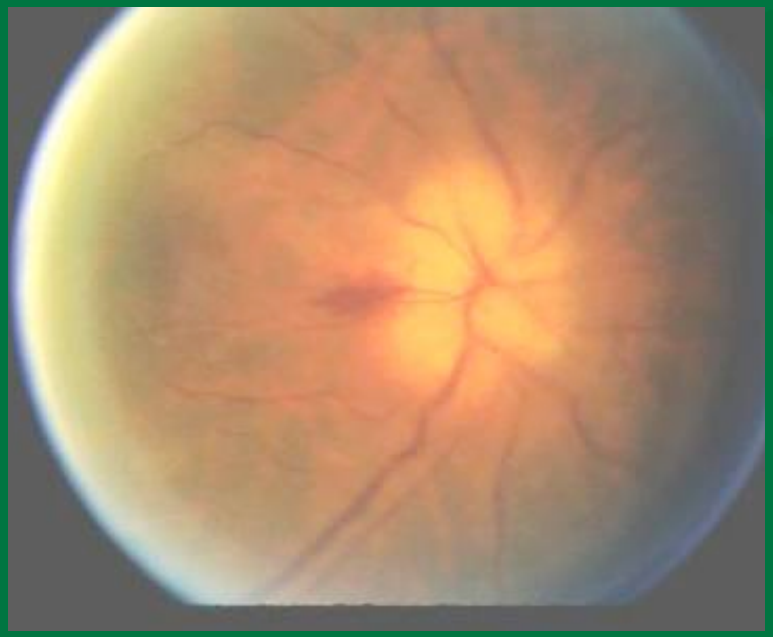

Oedème papillaire pâle

Neuropathie optique ischémique: Artéritique vs non-artéritique

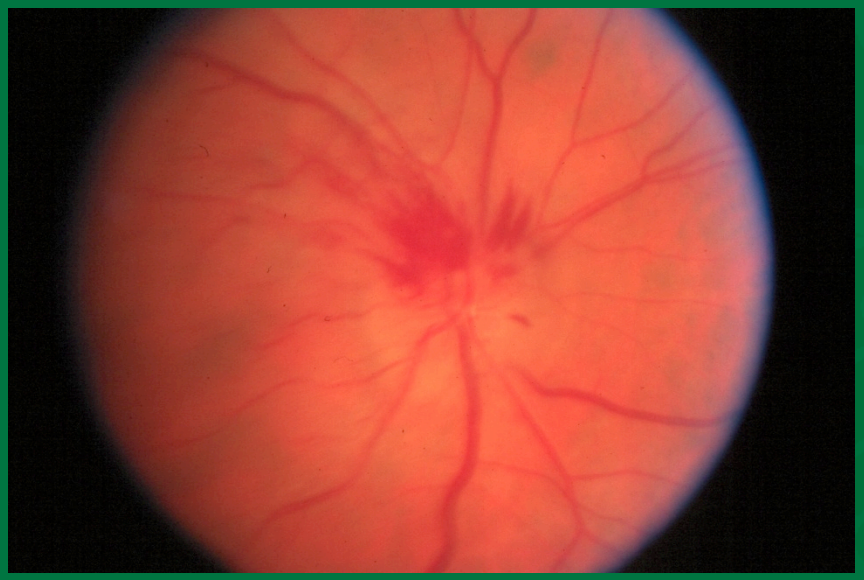

Non artéritique

(congestif)

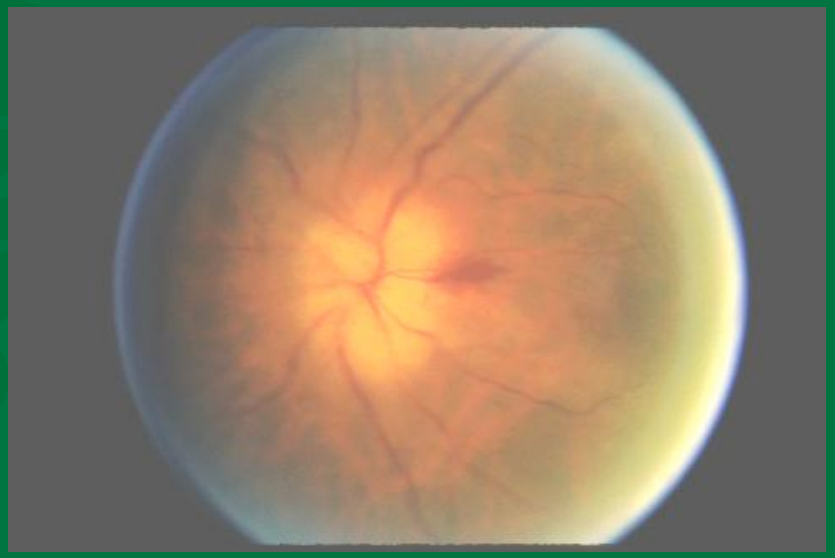

Artéritique

(Pâle)

NOIA: OCT nerf optique

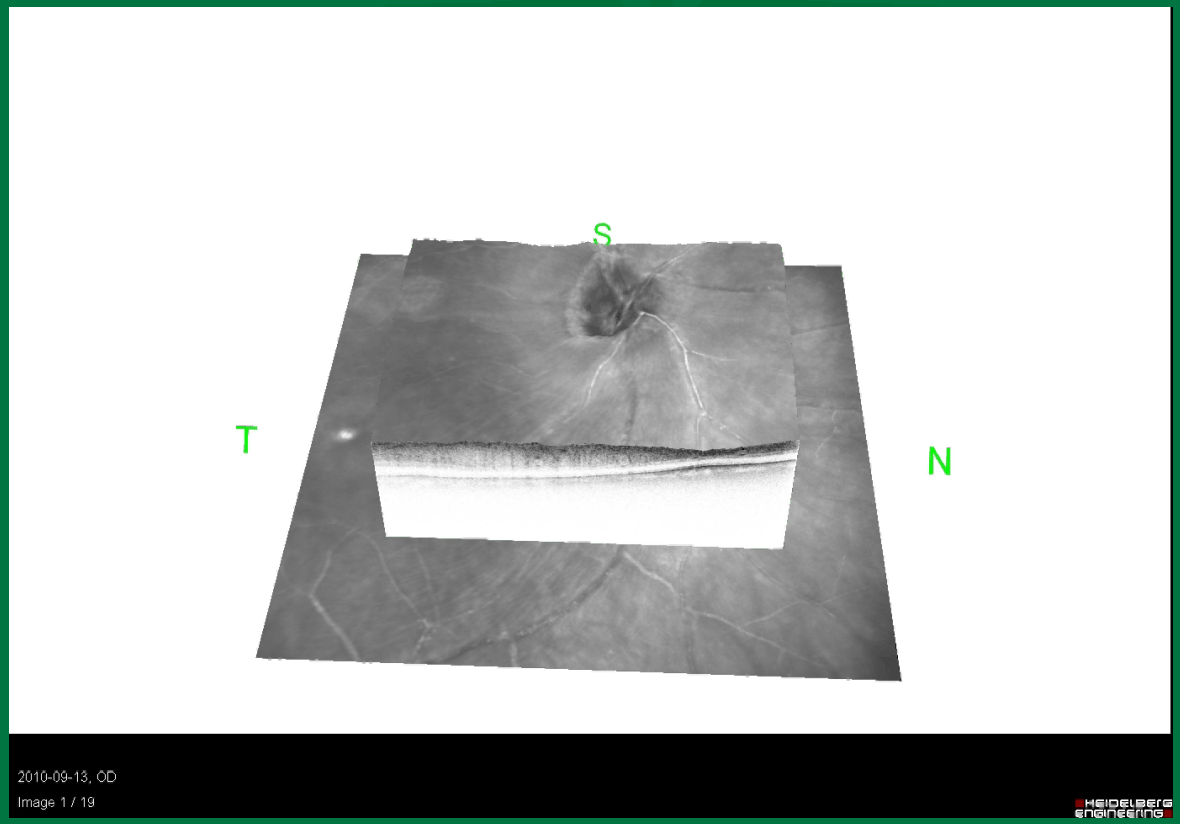

NOIA

ACG (artérite à cellules géantes) ad contrario

- LED, polyartérite noueuse, Churg-Strauss
- traitement urgent
- CAUSE évitable de cécité
- début immédiat de prednisone dès que le dx est suspecté (1-2 mg/kg)
- Considérer admission pour Solumédol IV
- Biopsie de l`artère temporale demeure positive pour 2 semaines et plus
- L`angiographie fluoréscéine se normalise en quelques jours

Délai de perfusion choroidienne: NOIA

Mack & al Delayed choroidal perfusion in giant cell arteritis. J Clin Neuroophthalmol 1991;11:221–227.

Quillen al. Choroidal non perfusion in giant cell arteritis. Am J Ophthalmol 1993;116:171–175.

Glaser JS, et al. Fluorescein angiography in the diagnosis of giant cell arteritis Am J Ophthalmol 1993;115:57–63.

NOI (neuropathie optique ischémique): Délai de perfusion choroïdienne= cause artéritique

Mack & al Delayed choroidal perfusion in giant cell arteritis
J Clin Neuroophthalmol 1991;11:221–227

	Délai de perfusion
Contrôles	5.8 sec
NOINA (non-artéritique)	5.5 sec
NOIA (artéritique)	69 sec

Attention: angiographie se normalise en quelques jours après début des stéroïdes

ACG: délai choridien

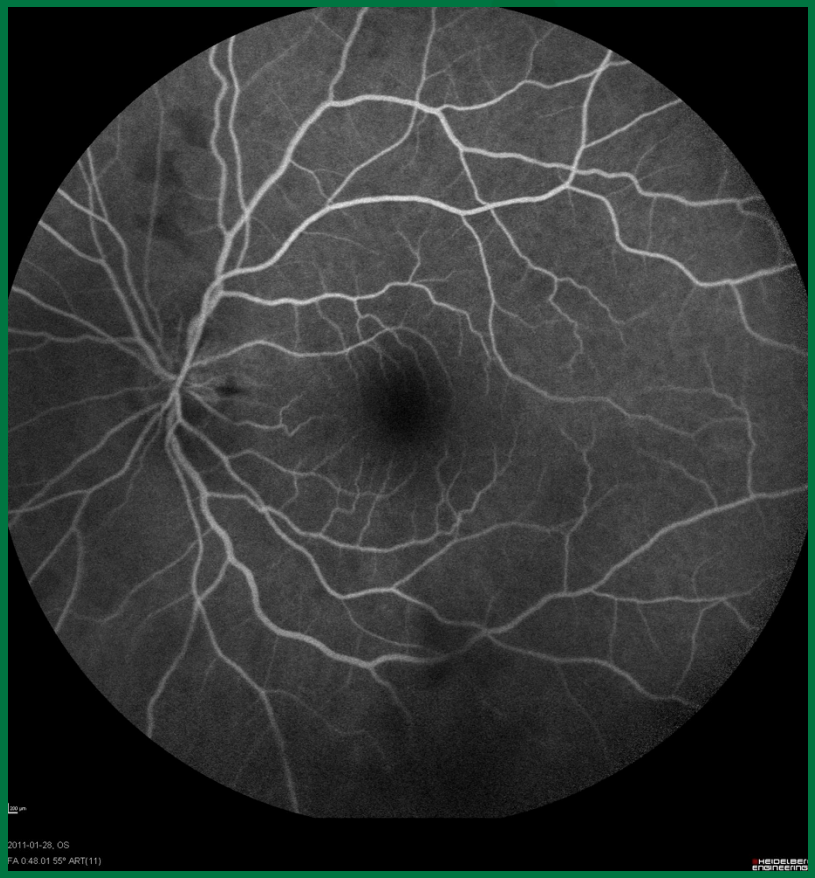

NOIA

- Caucasiens agés > 50 mais habituellement >70
- Sx systémiques fréquents
- Céphalée, Hyperpathie du scalp,
- Claudication de la machoire, PMR, fatigue, perte de poids
- Peut se présenter avec perte visuelle seulement
- Souvent bilatérale ou séquentielle
- Infarctus rétinien et choroidien
- Amaurose fugace et diplopie transitoire précèdent la perte visuelle dans 65% des cas

NOIA

- Perte visuelle habituellement sévère – PPL, MM, CD
- — DPAR, si unilatérale
- — Oedème pâle du nerf optique- même en aigu
- — Pâleur de la rétine péripapillaire
- — Cotton wool spots
- — Angiographie à la fluoroscéine (AF) peut être utile
- — VS élevée (Westergren > 40 – CRP)
- — Dx : biopsie de l`artère temporale (4% faux négatif)

ACG: atteinte visuelle

Étiologie de la perte de vision ACG biopsie +	Liu & al
Neuropathie optique ischémique (NOIA)	88%
Neuropathie optique ischémique postérieure (NOIP)	3%
Occlusion artére centrale rétine (OACR)	5%
Occlusion artérielle branche rétinienne	5%
Infarctus choroïdien	6%
Atrophie optique (étiologie?)	5%

ACG: Biopsie

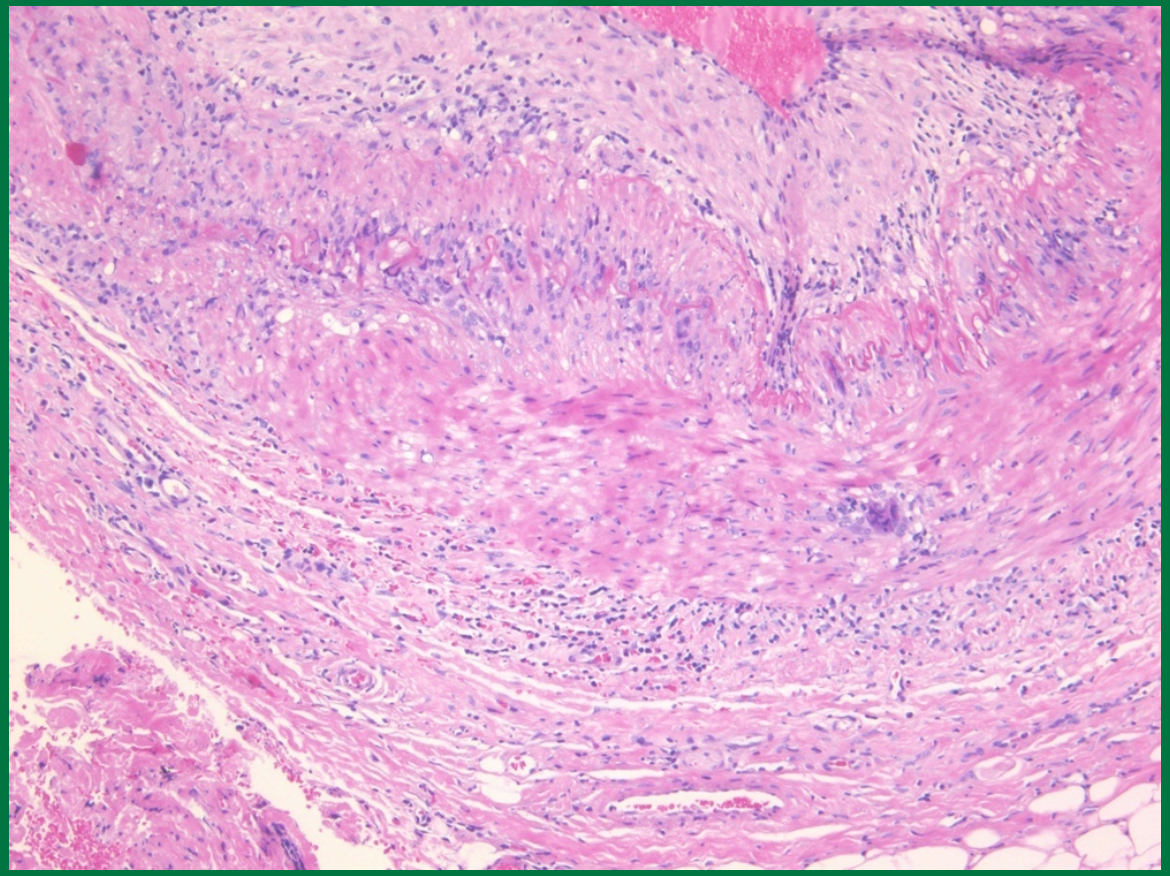

Post test #1

Homme de 70 ans

- LLC, Adénocarcinome pulmonaire
- Perte visuelle monoculaire droite sévère aigue voilà 24 heures
- Céphalée péri-orbitaire depuis 1 mois

AV: OD: PPL OS: 20/20


1 / 19
2010-09-13, OD
HEIDELBERG ENGINEERING

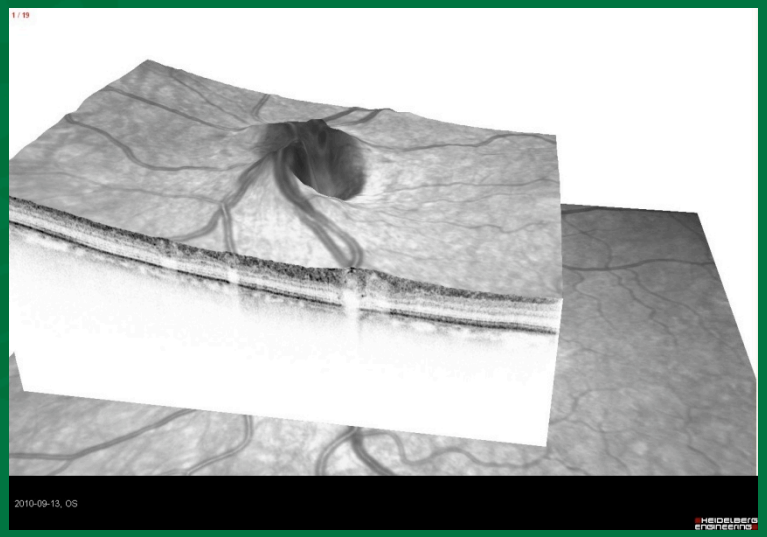
1 / 19
2010-09-13, OS
HEIDELBERG ENGINEERING

Névrite optique ischémique

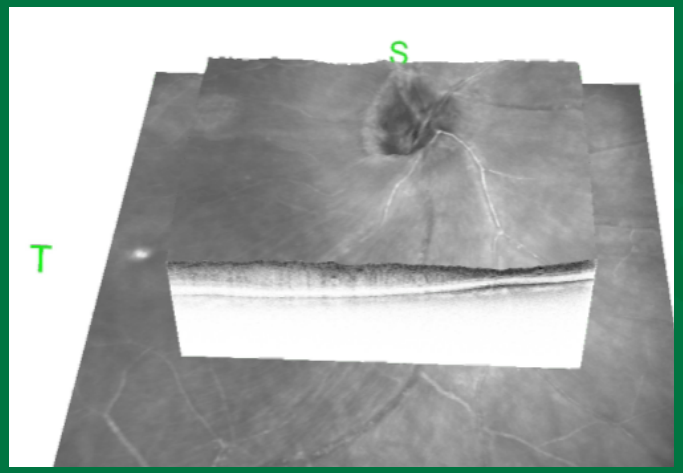

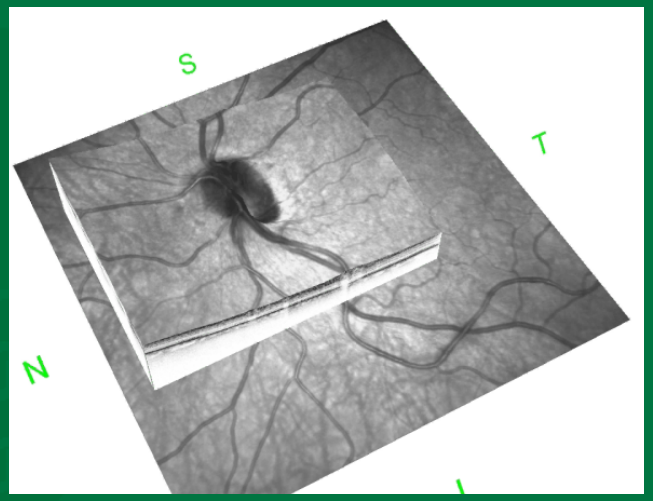

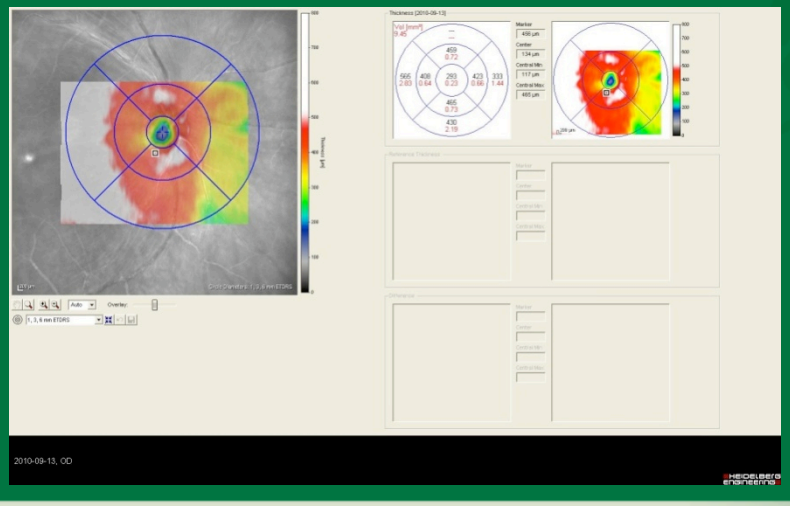

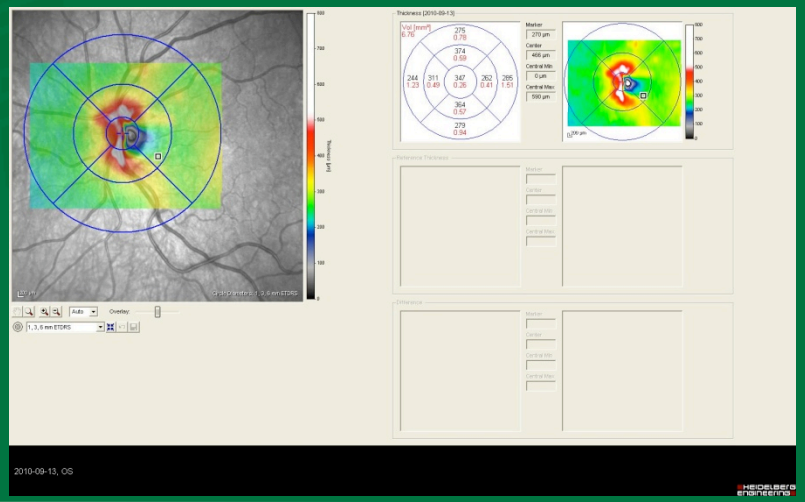

Ischémie rétinienne et maculaire





Cherry red spot= TACR
NOI= Artère ciliaire
Donc thrombose de l`artère ophtalmique

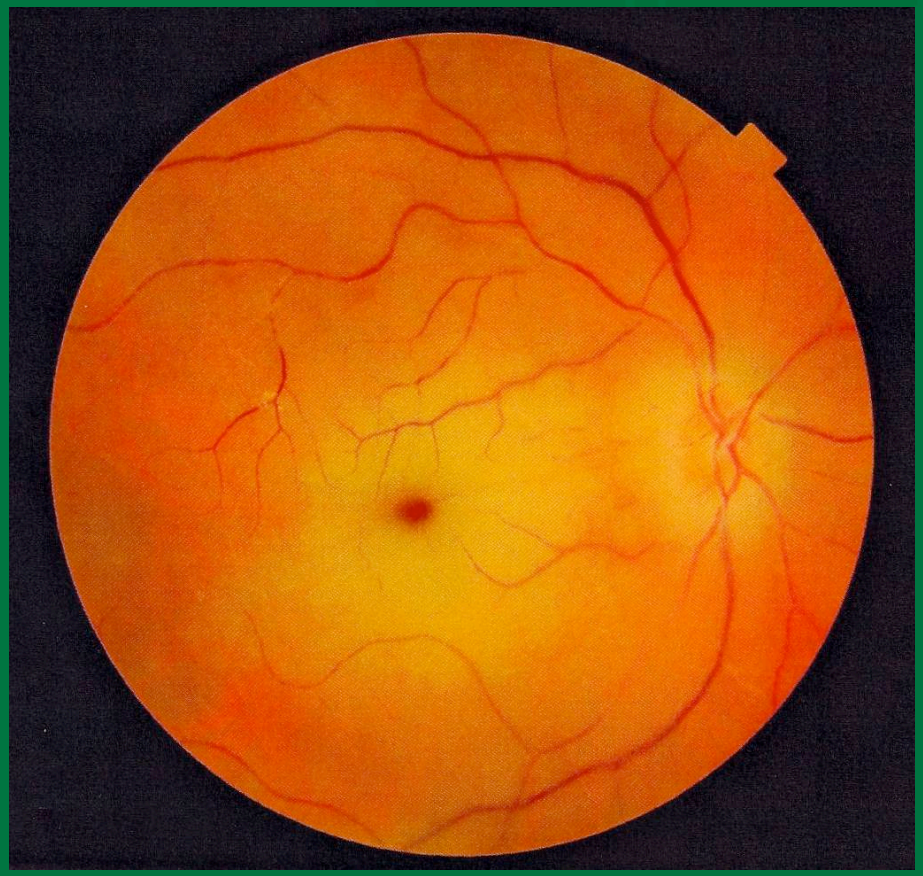

Cas Clinique

Femme de 45 ans

- Post-op jour 1: note perte visuelle monoculaire gauche

E/P: AV: OD 20/20 OS 20/200

- Pupille isocore DPAR 2+ OS
- CV: scotome central et contraction du CV

FUNDI

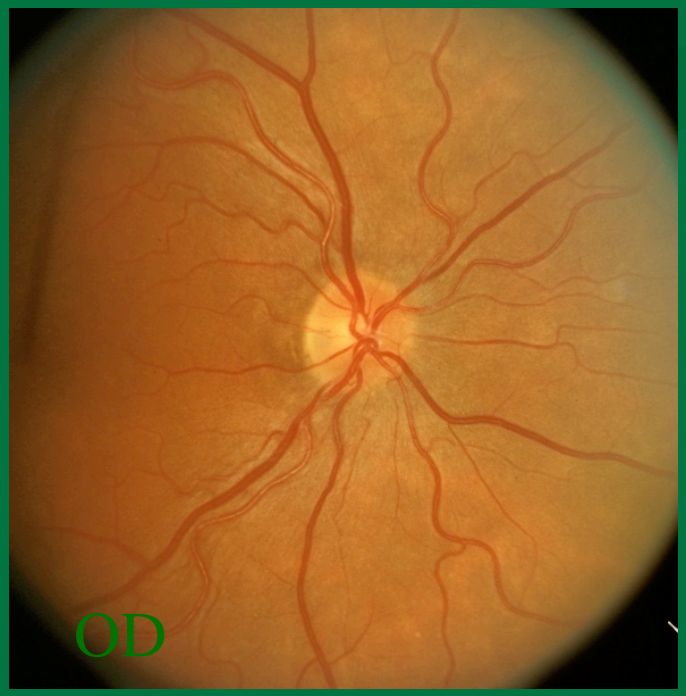

Normal

NOIP

(Neuropathie optique ischémique postérieure)

- Hypotension sévère:
- — Operatoire(chirurgie prolongée position ventrale)
- — hémorrhagie
- — Arrêt cardiaque
- — Hémodialyse
- — anémie sévère
- — Hypercoagulabilité
- — Artérite à cellulles géantes – cause plus fréquente

NOIP

Diagnostic d`exclusion

- — Tests R/O ACG
- — Imagerie Orbitaire (R/O compressif/infiltratif)
- — Non-artéritique (rare) R/O facteurs de riques vasculaires
- — Ne pas confondre avec névrite optique: pas de douleur à la motilité oculaire
- — personnes agées
- — pas de rehaussement du nerf optique à l` IRM
- — pas de traitement prouvé efficace sauf ACG

Atrophie optique progressive

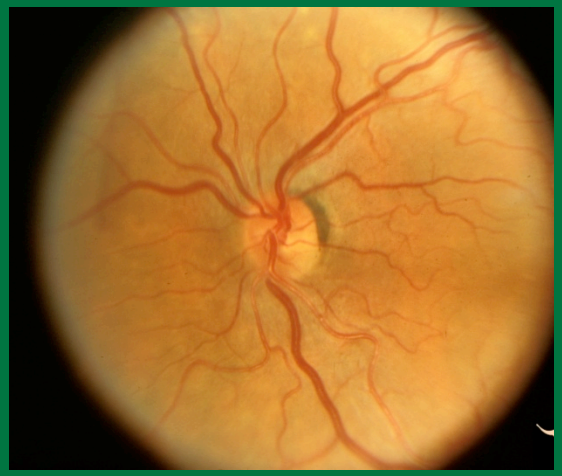
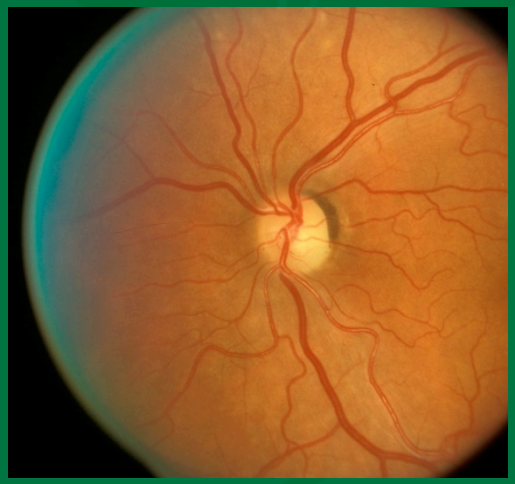
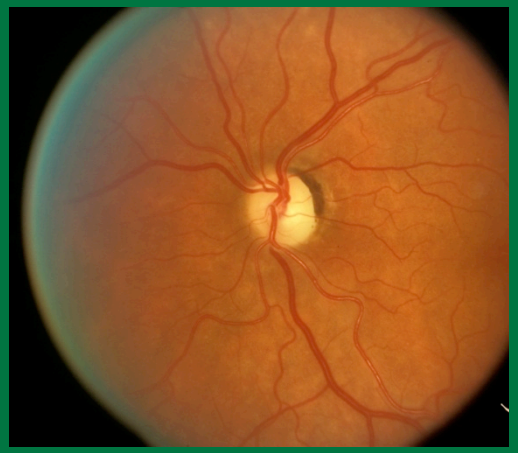

- Atrophie optique:
- Résulte d`un dommage entre neurone cellule ganglionaire rétinienne et synapse a/n du CGE
- L`atrophie optique survient 4-6 semaines après le dommage axonal

Homme 58 ans Dx SEP sous Copaxone.
IRM tête anormal: crit. Barkhof non rencontrés
Perte visuelle voilà 4 ans OS Névrite ou thrombose?
Acouphénes de longue date
Fundi normal. Angio rétinienne normale

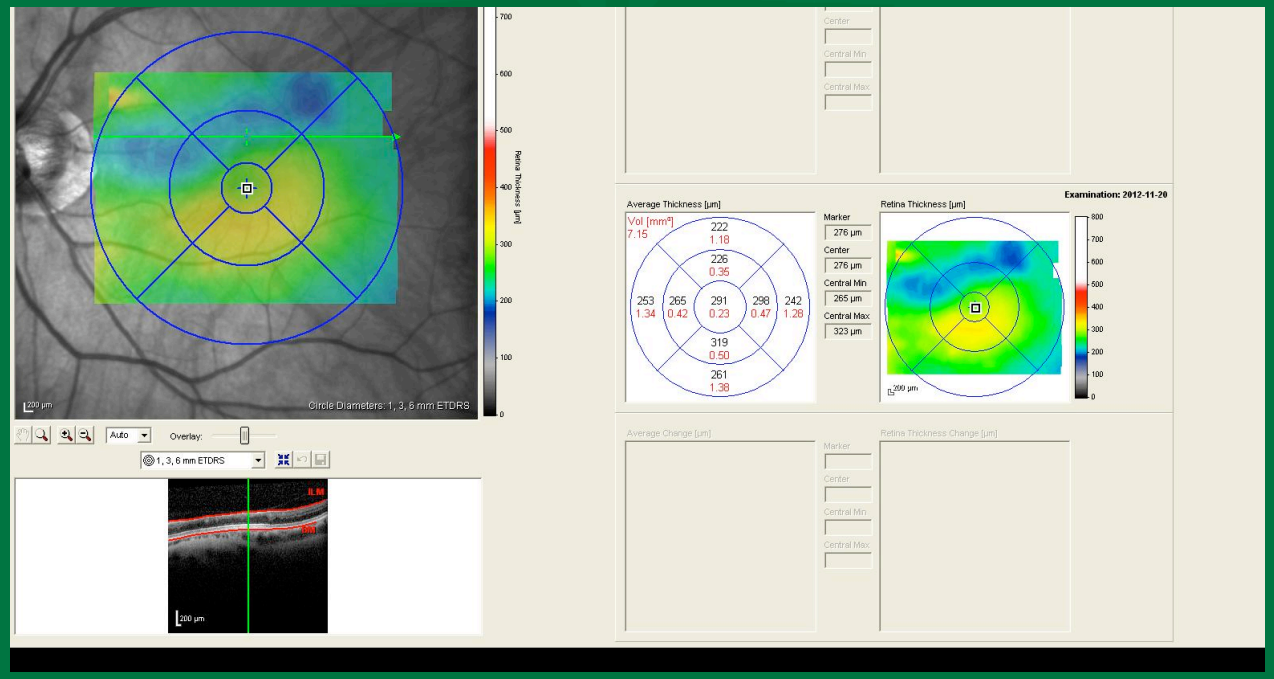

TBAR ancienne
Syndrome de Susac

Conclusion

- Savoir reconnaître et diagnostiquer les maladies vasculaires ophtalmologiques les plus courantes
- Savoir faire le bilan para-clinique approprié à chacune des causes d'atteintes vasculaires ophtalmologiques
- Savoir traiter en phase aigüe et en prévention secondaire les maladies vasculaires ophtalmologiques les plus fréquentes : place marginale de la chirurgie carotidienne
- Faire un survol des nouveaux outils disponibles en ophtalmologie pour le diagnostic des maladies vasculaires ophtalmologiques: OCT

À la recherche

Merci Nancy