Histoire naturelle et impact de l'endoprothèse sur l'hématome intramural de type B : Un mot de prudence

P. Chassé[1], R. Abdelli[1], C. Laurin[1], J. Porterie[1], W. Santoire[1], F. Dagenais[1]
Département de chirurgie cardiaque, Institut universitaire de cardiologie et de pneumologie de Québec

Introduction/Objectifs de l'étude

- L'hématome intramural de type B (HIM) est défini par la présence de sang frais au sein de la paroi aortique, distal à la sous-clavière gauche, sans déchirure intimale identifiable.
- Sa physiopathologie et son histoire naturelle restent mécomprises
- Bien qu'il y ait un consensus pour traiter initialement ces patients avec un traitement médical optimal (TMO), les indications et la place du traitement par endoprothèse (TEVAR) restent controversées.
- En plus, les résultats post-opératoires du TEVAR pour l'HIM de type B sont sous reportés
- Objectifs de l'étude :
  - Évaluer l'histoire naturelle du l'HIM de type B à l'ère du TEVAR
  - Établir les résultats à moyen terme du TEVAR dans le traitement de l'HIM de type B

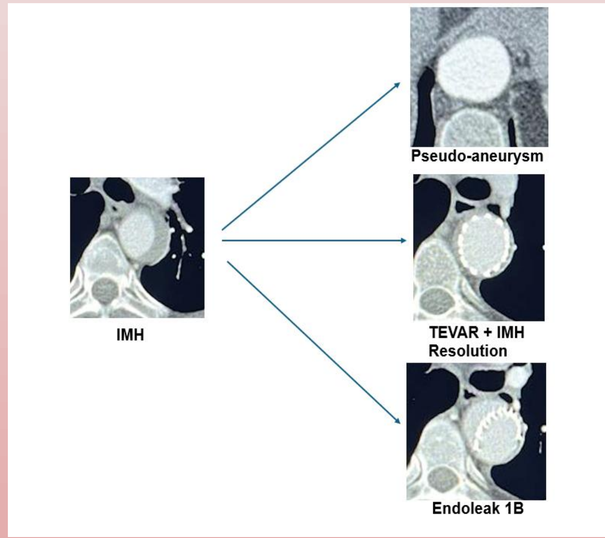

Méthodes

- 40 patients consécutifs avec HIM de type B ont été identifiés dans notre banque de données prospective. À la TDM initiale, ces derniers présentaient tous un hématome au sein de l'aorte descendante (distalement à la sous-clavière gauche) **sans déchirure intimale focale (DIF).**
- Les patients étaient initialement traités avec TMO, et une TDM était répétée dans une semaine ou si augmentation des symptômes
- La décision d'implanter un TEVAR était basée sur :
  1. Phase aigue: présence d'un nouveau DIF au sein de l'hématome de la paroi aortique sur la TDM de contrôle avec augmentation de l'épaisseur de l'HIM ou en présence persistance/augmentation des symptômes
  2. Phase chronique: formation d'un pseudo anévrisme tardif vs dissection suivant le congé hospitalier
- Diamètre du TEVAR fondé sur le diamètre à la zone de déploiement proximale non surdimensionné. Si disponible, des greffons 'taper' étaient employés
- Les patients ont été suivis prospectivement dans à la Clinique de l'aorte. Les complications induites par TEVAR étaient définies par d'une nouvelle déchirure intimale au collet proximal ou distal du TEVAR, ou la présence d'une fuite de type I

Patients/caractéristiques du TEVAR

- Épaisseur maximale de l'HIM à la TDM initiale : 9.8 ± 3.1mm
- 30 patients ont nécessité un TEVAR (21 straight graph et 9 tapered graft 6 en phase aiguë et 3 en phase chronique)
  - 18 COOK
  - 12 Medtronic
- Oversizing du TEVAR
  - Aigu : 19.6±12.8
  - Chronique : 20.1±5.6
- Suivi radiologique moyen : 4.2±4.8 ans
- Suivi clinique moyen : 6.0 ± 5.1 ans
- Résolution de HIM : 100%

	N=40
Age	69.2±10.6
Sex F	23 (57.5)
BMI	25.8±4.5
Hypertension	30 (75.0)
Vascular Disease	3 (7.5)
CAD	4 (10.0)
Diabetes	3 (7.5)
COPD	4 (10.0)
Hyperlipemia	16 (40.0)
Smoking	13 (32.5)
Creatinine (µmol/L)	76.8±26.2

Résultats

- Les patients traités avec TEVAR dans la phase aiguë ont requis des réinterventions à un taux plus important que ceux traités dans la phase chronique (Figure 1)
- 8 patients traités par TEVAR dans la phase aiguë ont nécessité un total de 13 réinterventions
  - 3 procédures ouvertes et 10 extensions de TEVAR
- Chez les patients traités en phase chronique, un seul a requis une extension de TEVAR, tandis que 4 autres présentant des complications HIM/TEVAR ont été traités par TMO. Chez ces patients, le délai entre le diagnostic de l'HIM et la survenue de complication fut significativement plus courte que chez ceux n'ayant pas compliqué (p=0.046)
- Une seule mortalité aortique associée au TEVAR a été relevée
  - Dissection rétrograde de type A un mois après implantation de TEVAR dans la phase chronique
- Même si les patients au sein de la cohorte TEVAR se sont présentés avec une pathologie plus aiguë/complexe et ont requis davantage de réinterventions, la survie était comparable aux patients uniquement traités par TMO

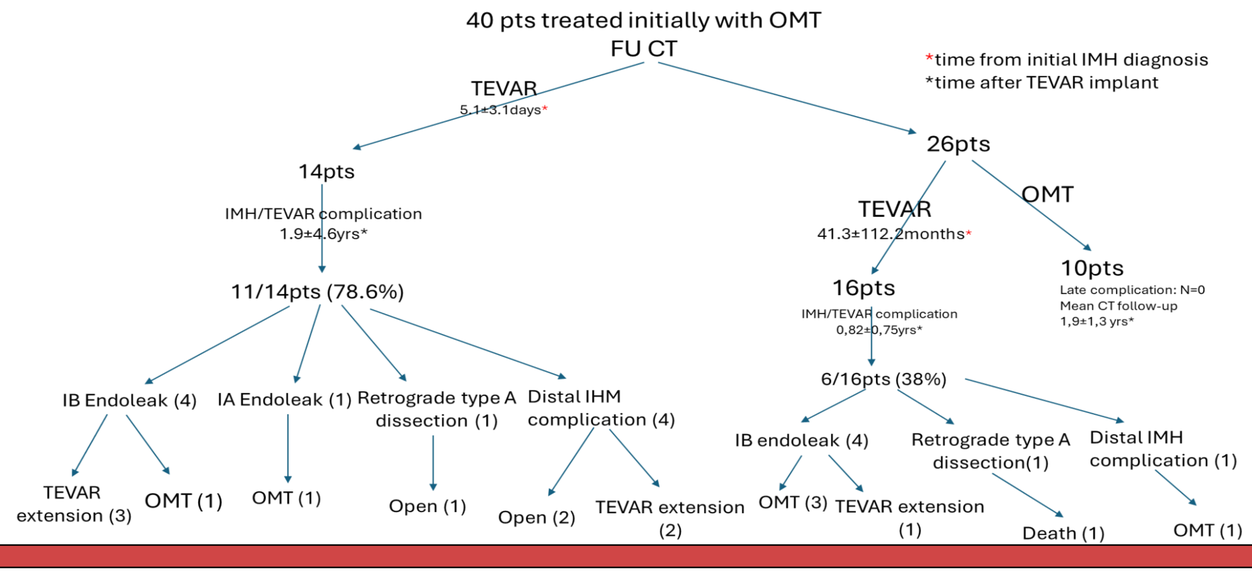

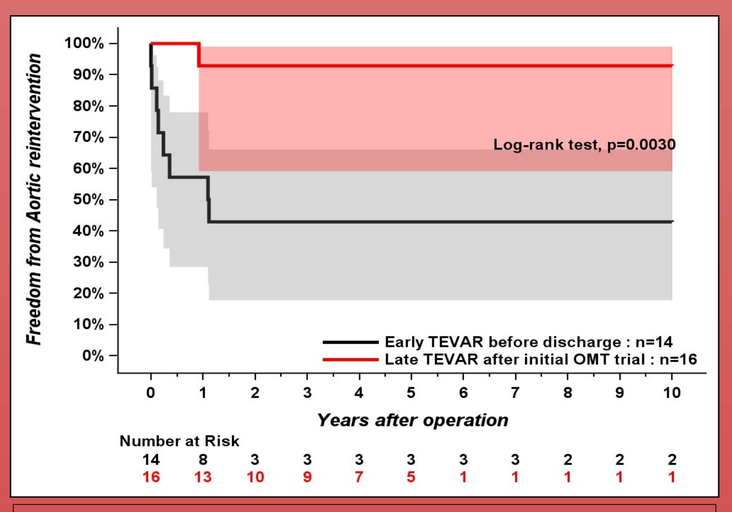

Figure 1 : Absence de complication liée au TEVAR en fonction du temps en phase aiguë vs chronique

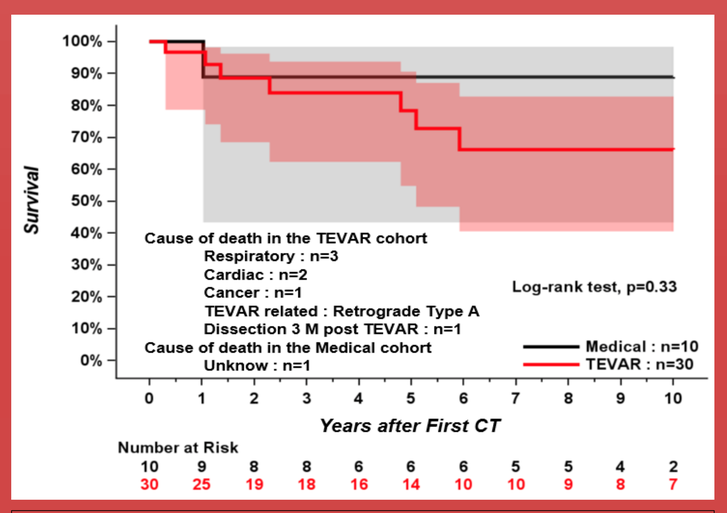

Figure 2 :Survie des patients traités par TEVAR vs TMO

Conclusion

- L'histoire naturelle de l'HIM de type B démontre un pattern très hétérogène mandatant un suivi clinique et radiologique rapproché
- Le traitement de l'HIM de type B avec TEVAR est associé à un haut taux de complication nécessitant multiples réinterventions, particulièrement lorsque le TEVAR est implanté en phase aiguë
- Les facteurs contributoires incluent :
  - Fragilité de l'intima associée à l'hématome de la paroi aortique
  - Oversizing du collet distal du TEVAR secondaire à la réduction de la lumière aortique par l'hématome
- Malgré les réinterventions nécessaires, les résultats des patients traités par TEVAR sont excellents et comparables aux patients traités par TMO
- La présente étude illustre la nécessité de mieux comprendre l'histoire naturelle de l'HIM, la temporalité et l'indication du TEVAR, ainsi que de mieux adapter la technologie d'endoprothèse à l'HIM via l'utilisation de greffons à diamètre effilé avec des stents distaux à faible force radiale avec ou sans polyester non stenté distal.