Calcifications de l'appendice auriculaire gauche dans le rachitisme hypophosphatémique autosomique récessif de type 2

Mathilde Fortin[1], Julien D'Astous, MD[2,3], Alexandra Pouliot, MD[4], Agnès Rakel, MD[3,5], Andrea Trombetti, MD[6], Louis-Georges Ste-Marie, MD[3,5], Marie-Josée Bégin, MD[3,5]

[1] Faculté de médecine, Université Laval, Québec, Canada
[2] Service de médecine interne, Département de médecine, Centre Hospitalier de l'Université de Montréal, Québec, Canada
[3] Département de médecine, Faculté de Médecine, Université de Montréal, Québec, Canada
[4] Service d'endocrinologie, Département de médecine, Hôpital de Val-d'Or, Québec, Canada
[5] Service d'endocrinologie, Département de médecine, Centre Hospitalier de l'Université de Montréal, Québec, Canada
[6] Service des maladies osseuses, Département de médecine, Hôpitaux Universitaires de Genève, Suisse

Contact: Marie-Josée Bégin, Centre hospitalier de l'Université de Montréal (CHUM), 1000 rue Saint-Denis, H2X 0C1, Pavillon C - 10e étage, H2X 0C1. marie-josee.begin@umontreal.ca

INTRODUCTION

- Le rachitisme hypophosphatémique autosomal récessif de type 2 (ARHR2) est une maladie génétique rare liée à une perte de fonction du gène *ENPP1* (incidence de ~1 sur 64 000 naissances). [1,2]
- L'ARHR2 est associé à des pertes rénales de phosphate, une augmentation du facteur de croissance des fibroblastes 23 (FGF-23) et une diminution de la 1,25-dihydroxyvitamine D causant une minéralisation osseuse anormale. [1]
- Le gène *ENPP1* est impliqué dans la génération du phosphate inorganique (PPi) qui inhibe les dépôts d'hydroxyapatite et prévient les calcifications ectopiques.[1,3]
- Les mutations d'*ENPP1* ont été associées aux calcifications artérielles généralisées infantiles (CAGI), une condition hautement morbide et mortelle.[4]
- Dans une étude de cohorte rétrospective, 11 des 84 patients avec une mutation d'*ENPP1* ont été diagnostiqués avec un rachitisme ou une ostéomalacie sans antécédent de CAGI. De plus, 64% des patients présentaient des calcifications, entre autres artérielles et cardiaques.[5]
- Aucune corrélation génotype-phénotype n'a été identifiée afin d'expliquer le spectre clinique. [1,5]

Figure 1. Spectre des manifestations et conditions cliniques associées aux mutations d'*ENPP1* chez les enfants. Patients qui ont survécu au CAGI et qui ont développé un rachitisme hypophosphatémique durant l'enfance.

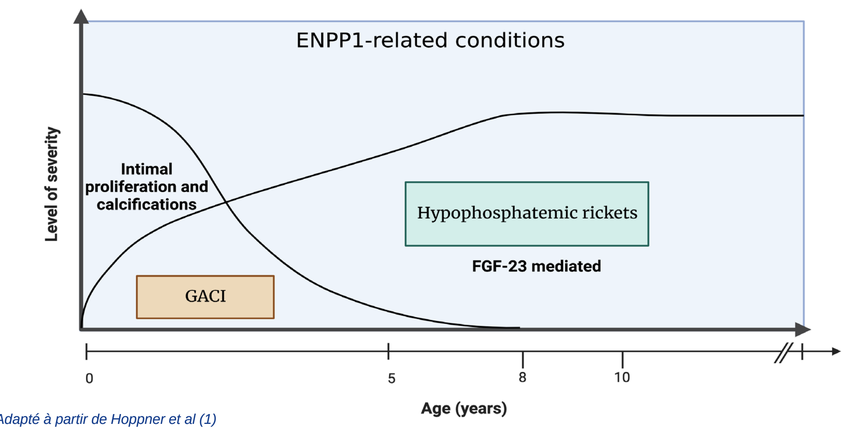

Adapté à partir de Hoppner et al (1)

PRÉSENTATION DU CAS

- Nous rapportons le cas d'une femme de 32 ans chez qui un diagnostic d'ARHR2 a été posé à l'âge de 7 ans.
- À cet âge, elle présentait un retard staturo-pondéral, un trouble de la marche et des jambes arquées (*bowing*) bilatéralement sans histoire antérieure de CAGI.
- De ses 7 à 18 ans, elle a été supplémentée en phosphate oral et en calcitriol (vitamine D active). Elle a également bénéficié de 10 chirurgies orthopédiques ainsi que d'une parathyroïdectomie subtotale à l'âge de 13 ans pour une hyperparathyroïdie primaire/tertiaire.
- Elle a été référée en centre tertiaire pour la gestion de ses douleurs musculo-squelettiques chroniques et de son hypophosphatémie. Sa phosphatase alcaline était augmentée, mais il n'y avait pas d'évidence de pseudofractures à l'imagerie. Ses douleurs chroniques ont été associées à de l'arthrose précoce et des calcifications périarticulaires (enthésopathie).
- Elle est traitée pour de l'hypertension et présente un antécédent de prééclampsie à 33 semaines de gestation. À l'examen physique, une différence de tension artérielle de 30 mm Hg a été détectée entre les deux bras, ce qui a soulevé la possibilité de sténose de l'artère sous-clavière sous-jacente. Le doppler artériel des membres supérieurs était négatif.

	Références	04.2022	09.2022	09.2022
PTH (pmol/L)	1.1-7.2	10.61	8.19	6.46
25-OH-D (nmol/L)	≥ 75	44	82	
Calcium (mmol/L)	2.20-2.52	2.28	2.39	2.33
Phosphate (mmol/L)	0.80-1.45	0.73	0.55	0.74
TmP/GFR	≥ 0.80	0.57		
1-25(OH)$_2$D (pmol/L)	48-190		162	
PALC (U/l)	25-126	134	135	111
Paloss (µg/L)	7-20		25	
24-h urine calcium (mmol/24h)	2.5-7.5	2.79		

Calcitriol 0.25 mcg

- Des investigations additionnelles ont démontré une échographie cardiaque normale (2016), un score d'Agatston de 0 (score calcique coronaire), mais **des calcifications extensives au niveau de l'appendice auriculaire gauche, denses au niveau de la valve mitrale et multiples au niveau de la paroi aortique ascendante au SCAN cardiaque (2022).**

Trouvailles radiologiques. (A), (B), (C), (D): Calcifications diffuses de l'appendice auriculaire gauche, de la valve mitrale et de la paroi aortique. (E): Imagerie EOS soulignant des difformités des membres inférieures, de l'arthrose et une petite taille (145 cm)

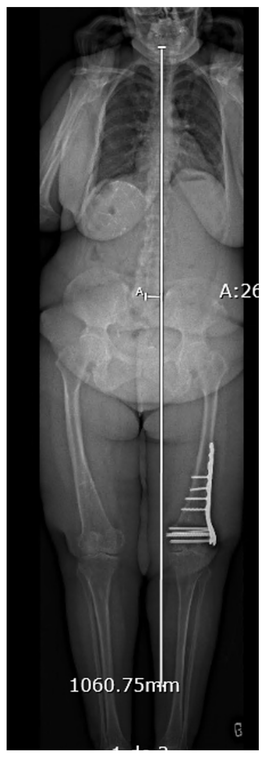

- Des calcifications de l'oreillette gauche ont été associées à différentes conditions :

Remplacement valvulaire mécanique
Sténose mitrale chronique
Maladies rhumatismales
Post-radiothérapie
Insuffisance rénale chronique sévère

- Des calcifications impliquant l'entièreté de l'oreillette gauche sont appelées "*porcelain atrium*" ou "*coconut atrium*".[6]
- Les traitements de l'ARHR2 (phosphate et vitamine D activée) causent potentiellement une augmentation des calcifications artérielles et de la néphrocalcinose.[7,8,9,10]
- Le calcitriol 0,25 mcg die a été initié pour une PALC/Paloss augmentée, douleurs/faiblesses musculaires et hyperparathyroïdie secondaire.

DISCUSSION

- Le spectre de manifestations cliniques associés aux maladies liées aux mutations d'*ENPP1* (ARHR2 et CAGI) demeure nébuleux.
- Certaines études ont démontré une sténose pulmonaire, un épaississement de la valve aortique et un épaississement de la surface intima-média carotidienne chez les patients avec un phénotype d'ARHR2.[11,12]
- On observe chez certains survivants de CAGI une résolution des calcifications et plusieurs parmi ces derniers développent un ARHR2.
- Ce cas souligne donc la possibilité que certaines calcifications vasculaires ne soient seulement détectées qu'après le diagnostic d'ARHR2.
- Des recommandations comme l'échographie cardiaque et rénale ont été émises pour le dépistage au moment du diagnostic d'ARHR2.[1]

CONCLUSION

Nous recommandons une échographie cardiaque et rénale au moment du diagnostic d'ARHR2, quel que soit l'âge du patient, afin de dépister les calcifications vasculaires.

RÉFÉRENCES

1. Am J Hum Genet. 2010;86(2):267-272. doi:10.1016/j.ajhg.2010.01.006Höppner J, Kornak U, Sinningen K, Rutsch F, Oheim R, Grasemann C. Autosomal recessive hypophosphatemic rickets type 2 (ARHR2) due to ENPP1-deficiency. Bone. 2021 Dec;153:116111
2. Chunn LM, Bissonnette J, Heinrich S V., et al. Estimation of ENPP1 deficiency genetic prevalence using a comprehensive literature review and population databases. Orphanet J Rare Dis. 2022;17(1). doi:10.1186/s13023-022-02577-2
3. Lomashvili KA, Narisawa S, Millán JL, O'Neill WC. Vascular calcification is dependent on plasma levels of pyrophosphate. Kidney Int. 2014;85(6):1351-1356. doi:10.1038/ki.2013.521
4. Levy-Litan V, Hershkovitz E, Avizov L, et al. Autosomal-Recessive Hypophosphatemic Rickets Is Associated with an Inactivation Mutation in the ENPP1 Gene. Am J Hum Genet. 2010;86(2):273-278. doi:10.1016/j.ajhg.2010.01.010
5. Ferreira CR, Kintzinger K, Hackbarth ME, et al. Ectopic Calcification and Hypophosphatemic Rickets: Natural History of ENPP1 and ABCC6 Deficiencies. Journal of Bone and Mineral Research. 2021;36(11):2193-2202. doi:10.1002/jbmr.4418
6. Campo C Del, Weinstein P, Kunnelis C, Distefano P, Ebers GM. Coconut Atrium: Transmural Calcification of the Entire Left Atrium. Vol 27.; 2000. https://pmc.ncbi.nlm.nih.gov/articles/PMC101019/
7. Sun GE, Suer O, Carpenter TO, Tan CD, Li-Ng M. Heart failure in hypophosphatemic rickets: Complications from high-dose phosphate therapy. Endocrine Practice. 2013;19(1). doi:10.4158/EP12184.CR
8. Ferreira CR, Ziegler SG, Gupta A, Groden C, Hsu KS, Gahl WA. Treatment of hypophosphatemic rickets in generalized arterial calcification of infancy (GACI) without worsening of vascular calcification. Am J Med Genet A. 2016;170(5):1308-1311. doi:10.1002/ajmg.a.37574
9. Ferreira CR, Kavanagh D, Oheim R, et al. Response of the ENPP1-Deficient Skeletal Phenotype to Oral Phosphate Supplementation and/or Enzyme Replacement Therapy: Comparative Studies in Humans and Mice. Journal of Bone and Mineral Research. 2021;36(5):942-955. doi:10.1002/jbmr.4254
10. Peppone LJ, Hebl S, Purnell JQ, et al. The efficacy of calcitriol therapy in the management of bone loss and fractures: A qualitative review. Osteoporosis International. 2010;21(7):1133-1149. doi:10.1007/s00198-009-1136-2
11. Liu J, Song X, Zhang D, et al. Case report: Multiple arterial stenoses induced by autosomal-recessive hypophosphatemic rickets type 2 associated with mutation of ENPP1: a case study. Front Cardiovasc Med. 2023;10. doi:10.3389/fcvm.2023.1126445
12. Lorenz-Depiereux B, Schnabel D, Tiosano D, Häusler G, Strom TM. Loss-of-Function ENPP1 Mutations Cause Both Generalized Arterial Calcification of Infancy and Autosomal-Recessive Hypophosphatemic Rickets.

SSVQ
SOMMET VASCULAIRE 2025