CATASTROPHE

YongMu Ouyang

R5 – MIG – UdeM

Cas insolite – Sommet Vasculaire 2025



CONFLITS D'INTÉRÊTS

- Nil

REMERCIEMENTS

- Dre Brigitte Bénard
- Dr Julien D'Astous

BASÉ SUR UNE HISTOIRE VRAIE

- Résidente en radio (RR) : "Salut, t'sais cette patiente que tu connais pas mais que ton patron a envoyé au scan ? Elle a une hémorragie bilatérale des surrénales."
- YongMu (YM) : "Hein ?!"
- RR : "*MD aware ?*"
- YM : 

QUI ?

Mme G, F37 ans

- Admise en CHBP pour maladie lithiasique biliaire
- © Médecine interne pour gestion anticoagulation
- Rx 🏠 : Warfarine. Reste non-contributoire
- ATCDp : pour plus tard ;)



HOSPIT J1

- Pte se présente avec dlr HCD, **afébrile**, élévation ALT/AST/Bili en amélioration spontanée, voies biliaires N, cholélithiase (+)
- Dx : Accident de migration ± CDL
- Conduite : CPRE

J1-4
Warfarine d/c
INR > 2
pas HBPM




J1-4
Warfarine d/c
INR > 2
pas HBPM
J5 : CPRE reportée
INR < 2
Enox 80 x1 HS

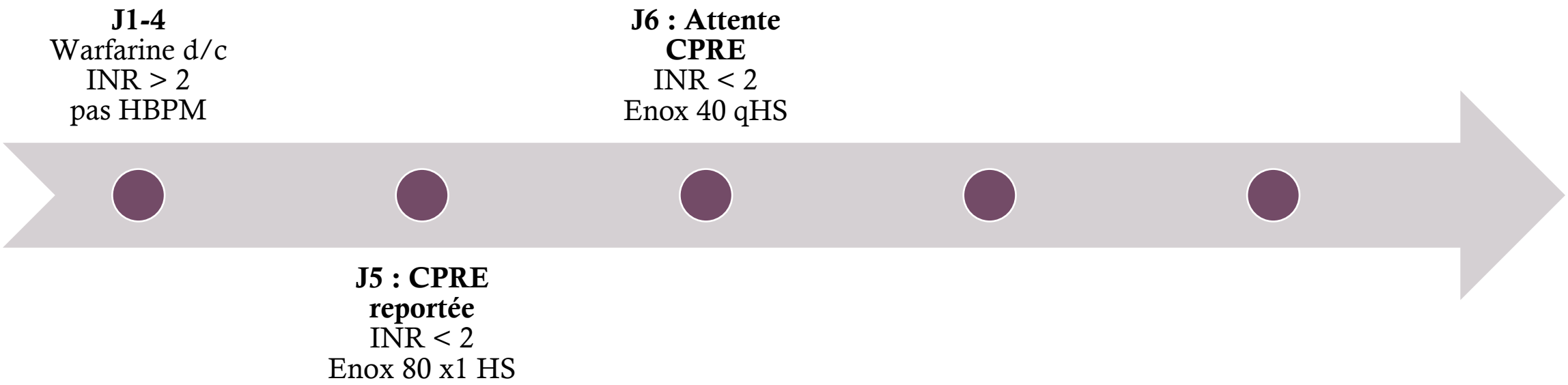
J1-4
Warfarine d/c
INR > 2
pas HBPM
J5 : CPRE reportée
INR < 2
Enox 80 x1 HS
J6 : Attente CPRE
INR < 2
Enox 40 qHS

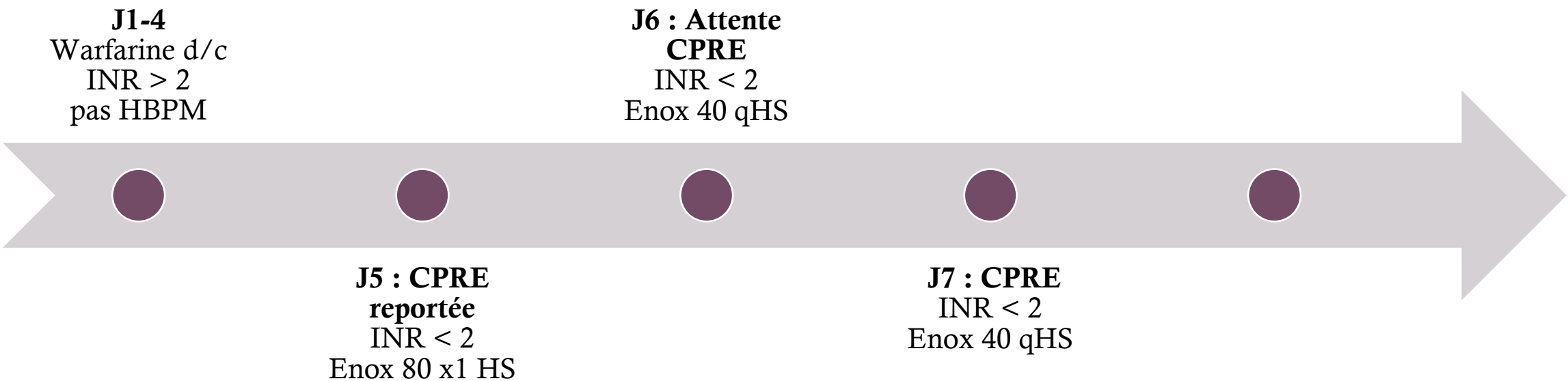
J1-4
Warfarine d/c
INR > 2
pas HBPM
J5 : CPRE reportée
INR < 2
Enox 80 x1 HS
J6 : Attente CPRE
INR < 2
Enox 40 qHS
J7 : CPRE
INR < 2
Enox 40 qHS

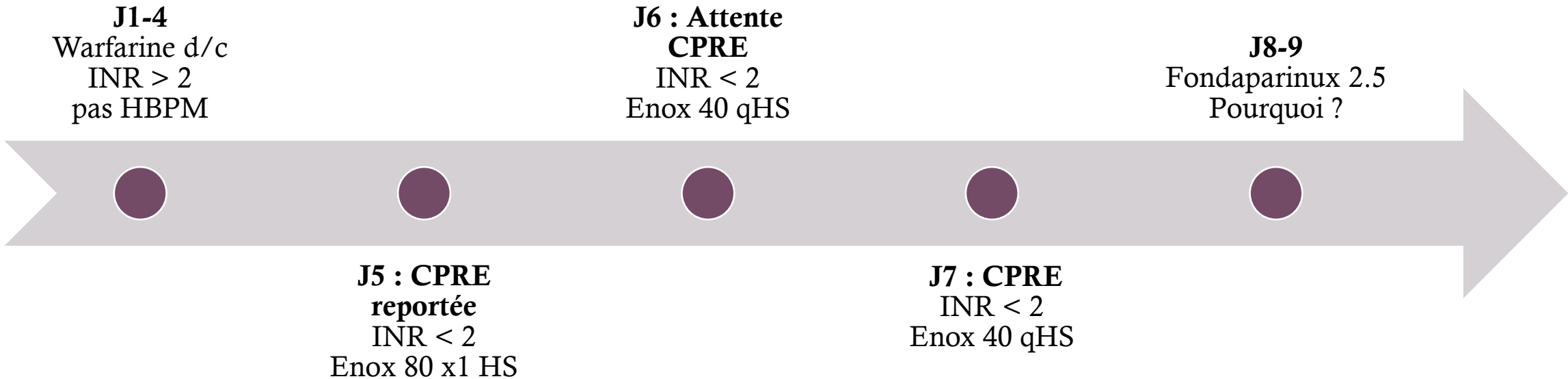
J1-4
Warfarine d/c
INR > 2
pas HBPM
J5 : CPRE reportée
INR < 2
Enox 80 x1 HS
J6 : Attente CPRE
INR < 2
Enox 40 qHS
J7 : CPRE
INR < 2
Enox 40 qHS
J8-9
Fondaparinux 2.5
Pourquoi ?

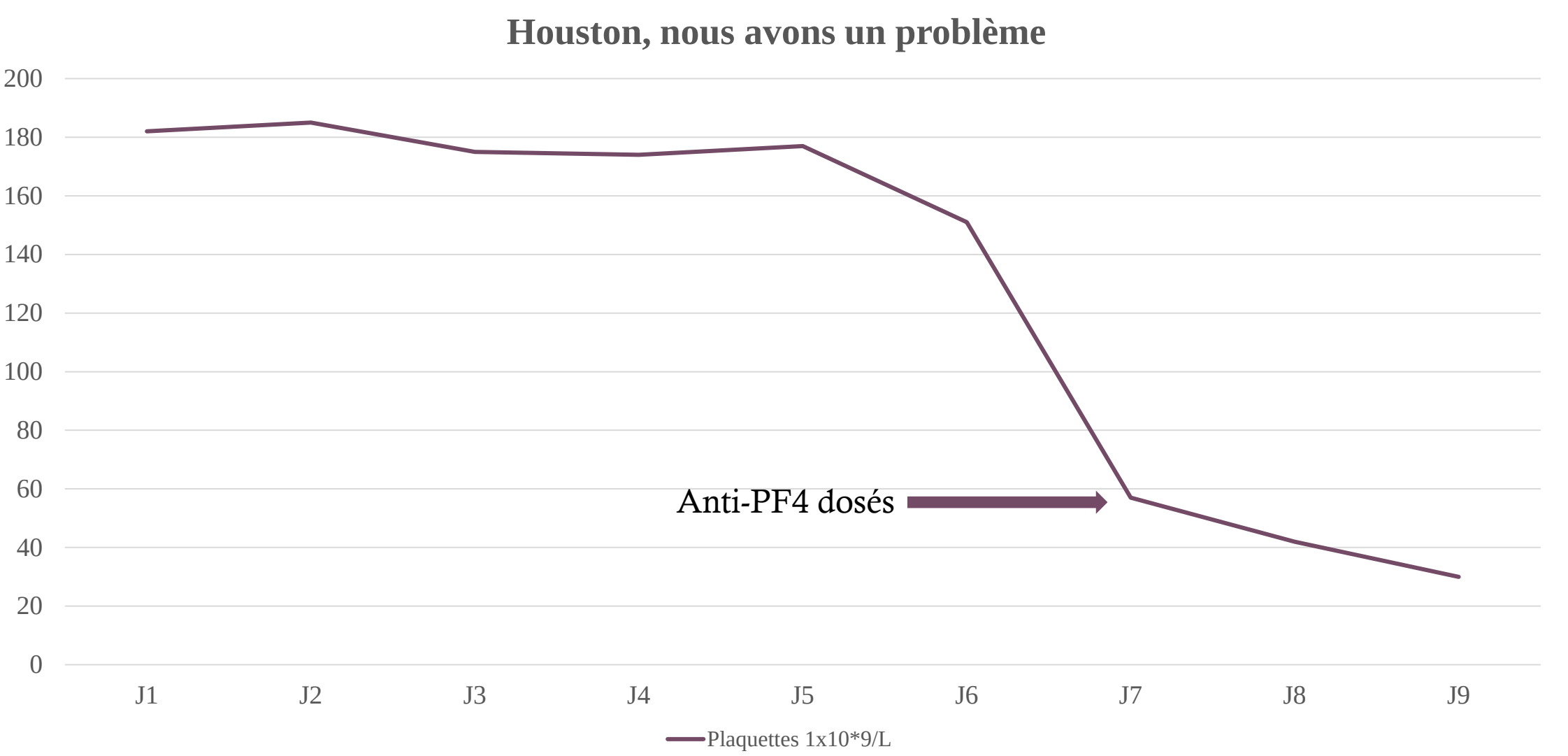
Houston, nous avons un problème
200
180
160
140
120
100
80
60
40
20
0
J1
J2
J3
J4
J5
J6
J7
J8
J9
Anti-PF4 dosés
Plaquettes 1x10*9/L

HOSPIT J9



- Thrombocytopénie 180 → 30
- Dlr abdo persistante malgré exérèse lithiase
- SV : TA 95/65, FC 120, T° 38.3, Sat 95 ss 2L
- Scan demandé pour éliminer complications :
  - Hémorragie bilatérale des surrénales
  - Thrombose partielle de la veine porte
  - Ajout Angioscan ΔΔ : EP lobaire distale
  - Pas de foyer infectieux identifié

À VOTRE AVIS :

1. Il s'agit d'un **HIT**
2. Il s'agit **CIVD** dans un contexte de sepsis
3. Il s'agit d'un syndrome antiphospholipide catastrophique (**CAPS**)
4. Je consulterai mes collègues en hématologie (Collège Royal)

BILANS COMPLÉMENTAIRES

- Anti-PF4 négatif
- Bilan d'hémolyse négatif
- Fibrinogène élevé, coag N
- Pas d'IRA, sédiment inactif
- Aucune cytolyse hépatique
- Bilan perfusionnel rassurant
- Antiphospholipides ?



ATCD (FINALEMENT)

- Embolie pulmonaire faiblement provoquée (2008)
- G5A5, dont 4 fausses couches au 1er trimestre (2014-15)
- Chorée sévère, Tx Pred + PLEX + AZA => Ritux (2015-16)
- Lésions ischémiques *de novo* sur IRM (2018)

- Dx retenu x 2008 : SAPL triple-positif
  - B2GP > 160 U/mL, aCL IgG > 160 U/mL
  - ANA, dsDNA, ENA, C3, C4 N à plusieurs reprises
  - Quiescente x 2018 avec ASA + Warfarine avec INR 2.0-3.0

DONC…

F37 ans **SAPL triple-positif** s/p interruption d'anticoagulation, avec **thrombocytopénie sévère** et **3 évènements thrombotiques simultanés**

= Syndrome antiphospholipide catastrophique (CAPS)

- Tx initial
  - Héparine non-fractionnée, en se croisant les doigts
  - Couverture surrénalienne de stress
  - ATB large spectre

CAPS - ÉPIDÉMIOLOGIE

Maladie rare : 1/5 000 000

cf. CAPS Registry > 500 cas

- 70% ♀, 30% ♂, âge médian 35 (0-85)
- ~ 1% des patients avec SAPL développent CAPS
- Mortalité 37%, plus élevé si LED (48%)

Facteurs précipitants

- Infection (49%)
- Chirurgie (17%)
- Cancer (16%)
- Péripartum (8%)
- *Interruption de l'anticoagulation*

CAPS - MANIFESTATIONS

Évènements thrombotiques

- Reins 73%
- SNC 56%
- Poumons 55-60 %
- Coeur 50-53%
- Peau 45%
- Foie 34%
- Vaisseaux périphériques 12%

Paraclinique

- Thrombocytopénie 60%
- MAT 30%
  - Plus fréquent si atteinte rénale
- Profil aPL
  - Ac Lupique 83%
  - aCL IgG 81%, IgM 49%
  - B2GP IgG 78%, IgM 40%

Retinal – Arterial and venous thrombosis

Lung – Acute respiratory distress syndrome, pulmonary embolism, alveolar hemorrhage, pulmonary edema

Liver – Micro-thrombosis, Budd-Chiari, hepatic vein or portal vein thrombosis, liver failure, elevated liver enzymes, jaundice, hepatomegaly

Gall bladder – Micro-thrombosis, cholecystitis

Adrenal gland – Hemorrhage, infarcts, venous thrombosis, Addison's disease

Kidney – Arterial and venous thrombosis, infarcts, ischemia, glomerulonephritis, interstitial nephritis, renal failure, arterial hypertension, proteinuria, hematuria

Peripheral vessel – Peripheral venous or arterial thrombosis

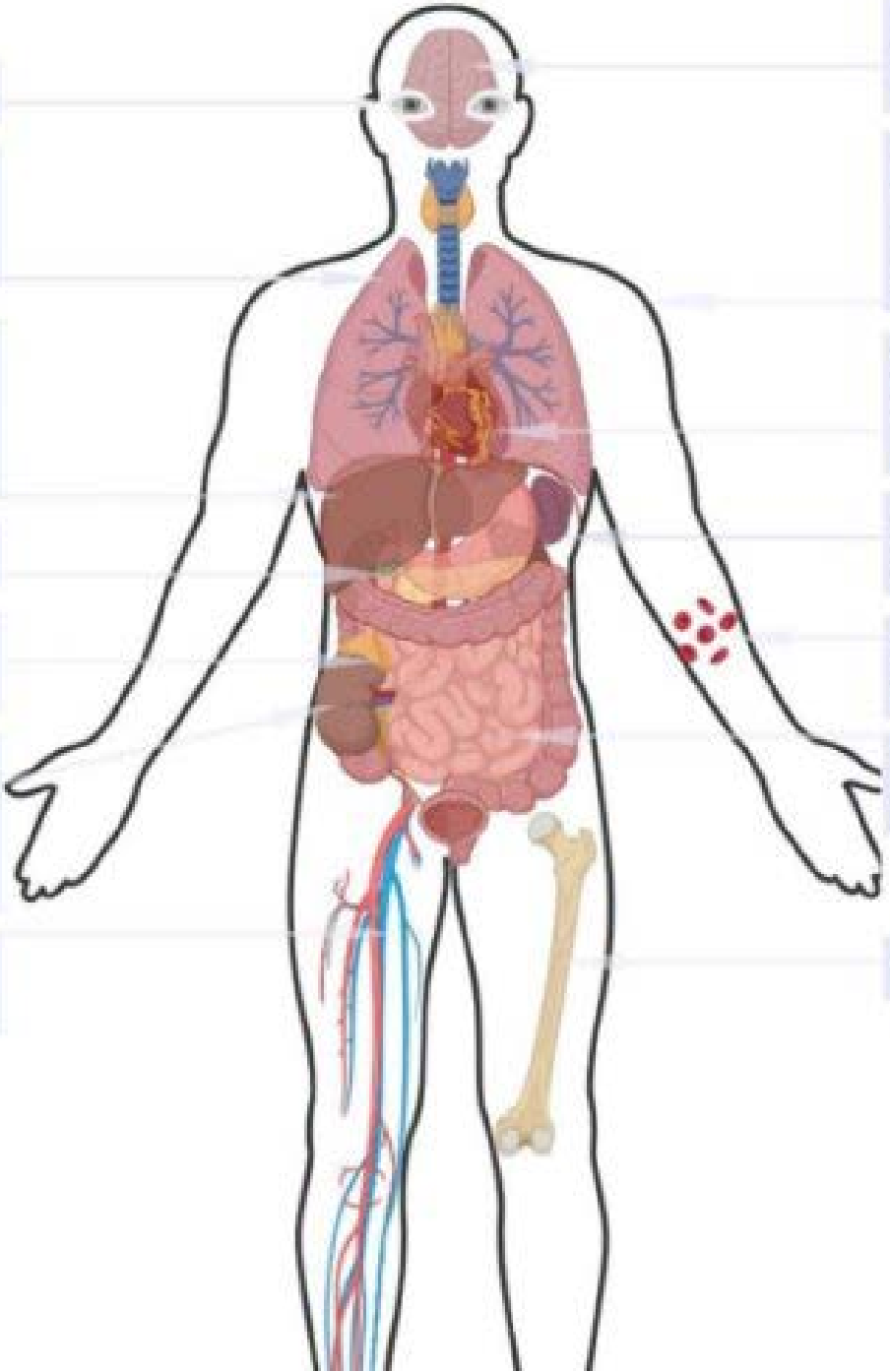

Braine – Stroke, transient ischemic attack, infarcts, micro and macro-thrombosis, venous sinus thrombosis, hemorrhage, encephalopathy, seizure, headache

Skin – Livedo racemosa, ulcer, necrosis, ischemia, thrombosis, purpura, cyanosis, Raynaud's phenomenon, ecchymosis, erythema nodosum, epidermolysis bullosa, subungual splinter hemorrhage

Heart – Myocardial infarction, micro-infarcts, atrial or right ventricle thrombosis, heart failure, valvulopathy, Libman-Sacks endocarditis, cardiomegaly

Spleen – Arterial and venous thrombosis, infarcts, splenomegaly

Hematological – Thrombotic microangiopathic hemolytic anemia, disseminated intravascular coagulation

Gastrointestinal – Micro-thrombosis, ischemia, hemorrhage, perforation, ileus

Bone marrow – Infarcts, pancytopenia

Jacobs et al., 2024

CAPS - DÉFINITION

Table 1 The preliminary criteria for classification of the catastrophic antiphospholipid syndrome

	Criteria
1	Evidence of involvement of three or more organs, systems and/or tissues*
2	Development of manifestations simultaneously or in less than a week
3	Confirmation by histopathology of small vessel occlusion in at least one organ or tissue†
4	Laboratory confirmation of the presence of antiphospholipid antibodies (lupus anticoagulant and/or anticardiolipin antibodies)‡
	Definite catastrophic APS
	All four criteria
	Probable catastrophic APS
	All four criteria, except for only two organs, systems and/or tissues involved
	All four criteria, except for the absence of laboratory confirmation at least 6 weeks apart because of the early death of a patient never tested for aPL before the catastrophic APS
	1, 2 and 4
	1, 3 and 4 and the development of a third event in more than a week but less than a month, despite anticoagulation

Legault et al., 2018

CAPS - TRAITEMENT

1re ligne

- Anticoagulation

  PLUS

- Corticostéroïdes haute-dose

  PLUS

- IVIG OU PLEX

2e ligne

- Rituximab
- Eculizumab
- autres immunosuppresseurs : MMF, inhibiteurs de la calcineurine, etc.

McMaster RARE-Bestpractices clinical practice guideline on diagnosis and management of the catastrophic antiphospholipid syndrome

- Méta-analyse d'études observationnelles
  - n = 357
  - Triple-Tx vs autres traitements diminue mortalité (OR 0.51 ; IC 95%, 0.27-0.95)
- L'anticoagulation seule réduit la mortalité (OR 0.18 ; IC 95% 0.09-0.38)
- Tendance vers bénéfice avec ajout IVIG/PLEX
  - IVIG : OR 0.86 (IC 95%, 0.50-1.48)
  - PLEX : OR 0.68 (IC 95%, 0.41-1.12)
- Corticostéroïdes seuls non-recommandés

Dx + 4J
Plqt 30 → 45
Microthrombi hépatiques *de novo*
=> Pulse Médrol + IVIG x2 doses



Dx + 11J
Plqt ~ 45
Infarctus rénal *de novo*
=> PLEX x5 échanges

DX + 18J

Pas d'autres évènements thrombotiques ss PLEX, mais plaquettes stagnent à 35-40

Prochaine étape ?

- Répéter IVIG
- Débuter du Rituximab
- Débuter de l'Eculizumab
- Débuter du Mycophénolate
- Débuter du Cyclophosphamide

2E LIGNE : RITUXIMAB

- Rôle lymphocytes B dans production des aPL ?
- Berman et al., 2013
  - 20 patients du *CAPS Registry* sous Ritux
  - Profil similaire à la "population générale" du CAPS
  - Tx : - 40% comme 1re ligne
    - Doses hétérogènes
  - Issues : - Survie 75% avec ± récidives
    - Seulement 8 pts ont eu contrôle des aPL, 4/8 négativés

2E LIGNE : ECULIZUMAB

- Rôle du complément dans CAPS (surtout si MAT)
- Lopez-Benjume et al., 2022
  - 39 patients du *CAPS Registry* sous Eculizumab
  - Profil avec plus grand % de : - thrombocytopénie et MAT
    - atteinte rénale
  - Tx : - 84% comme 2e ligne, mais seulement 59% avec triple-thérapie
    - Doses hétérogènes
  - Issues : - Survie 75%, 10% réponse partielle

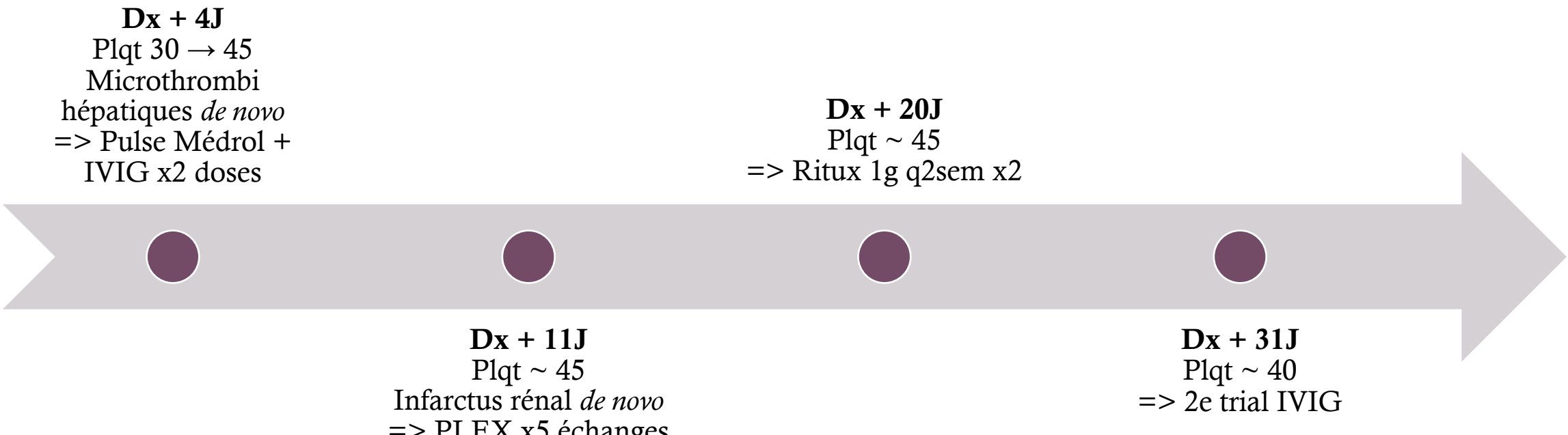
Dx + 4J
Plqt 30 → 45
Microthrombi hépatiques *de novo*
=> Pulse Médrol + IVIG x2 doses
Dx + 11J
Plqt ~ 45
Infarctus rénal *de novo*
=> PLEX x5 échanges
Dx + 20J
Plqt ~ 45
=> Ritux 1g q2sem x2
Dx + 31J
Plqt ~ 40
=> 2e trial IVIG

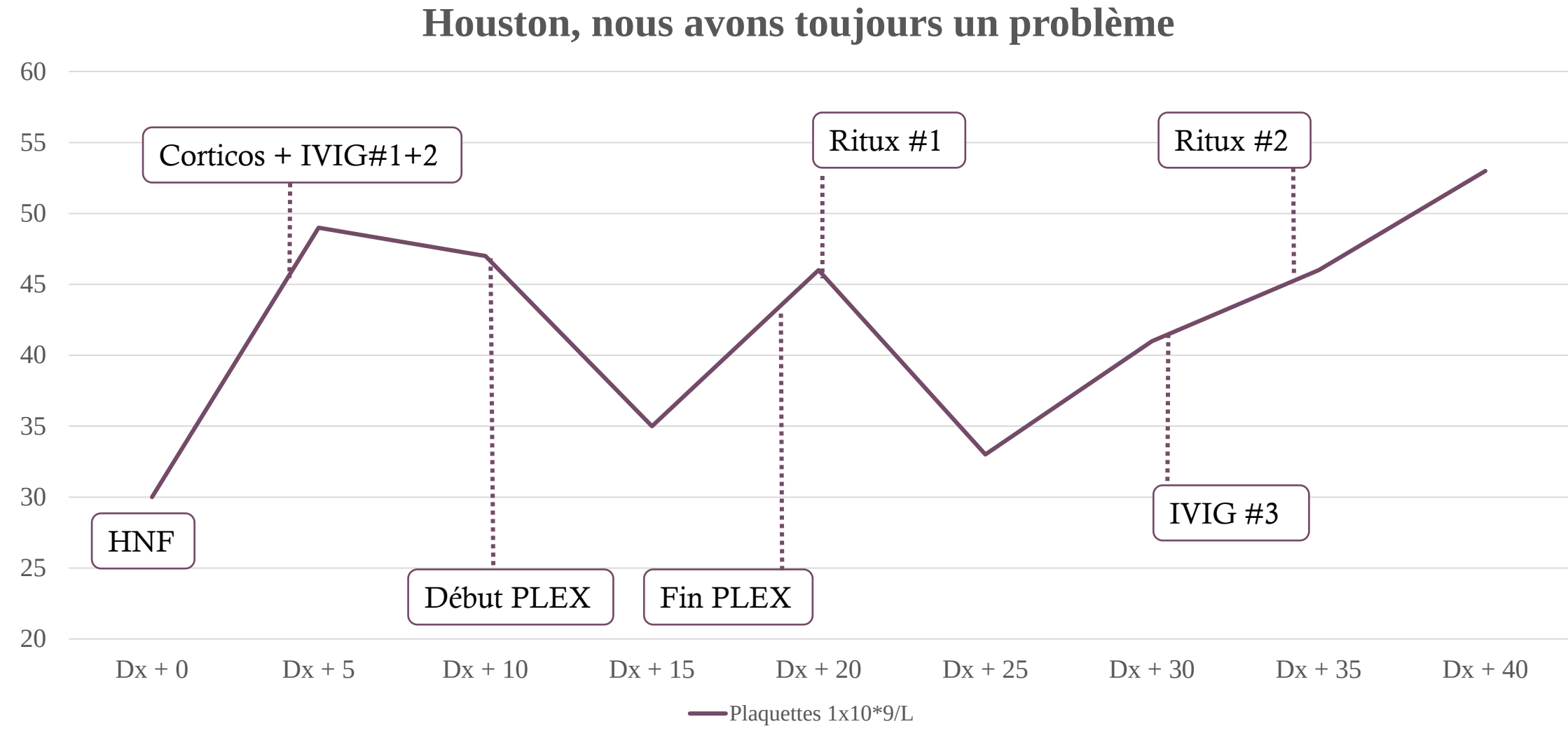
Houston, nous avons toujours un problème
60
55
50
45
40
35
30
25
20
Corticos + IVIG#1+2
Ritux #1
Ritux #2
HNF
Début PLEX
Fin PLEX
IVIG #3
Dx + 0
Dx + 5
Dx + 10
Dx + 15
Dx + 20
Dx + 25
Dx + 30
Dx + 35
Dx + 40
Plaquettes 1x10*9/L

DÉNOUEMENT

- Congé avec Daltéparine 100 unités/kg sc BID + protocole transfusionnel
  - Pas de reprise d'ASA, re: Plqt env. 40-50
- Suivi conjoint Med Interne + Hémato pour SAPL et thrombopénie réfractaire
  - Thrombopénie réfractaire 2aire SAPL vs PTI surajouté pour expliquer thrombopénie persistante
- Ré-hospitalisation 1 mois post-congé pour hématome atraumatique MID contexte de thrombopénie réfractaire et anticoagulation thérapeutique
  - Décision d'ajouter Elthrombopag par Hémato
  - Décision d'ajouter MMF par Med Interne
- Ré-hospitalisation 2 mois post-congé pour hématome atraumatique MID

PÉRIODE DE QUESTIONS



BIBLIOGRAPHIE

- Salter BM, Crowther MA. Catastrophic antiphospholipid syndrome: a CAPS-tivating hematologic disease. Hematology Am Soc Hematol Educ Program. 2024;2024(1):214-221. doi:10.1182/hematology.2024000544
- Legault K, Schunemann H, Hillis C, et al. McMaster RARE-Bestpractices clinical practice guideline on diagnosis and management of the catastrophic antiphospholipid syndrome. J Thromb Haemost. 2018;16(8):1656-1664. doi:10.1111/jth.14192
- Cervera R, Rodríguez-Pintó I, Legault K, Erkan D. 16th International Congress on Antiphospholipid Antibodies Task Force Report on Catastrophic Antiphospholipid Syndrome. Lupus. 2020;29(12):1594-1600. doi:10.1177/0961203320951260
- Rodríguez-Pintó I, Moitinho M, Santacreu I, et al. Catastrophic antiphospholipid syndrome (CAPS): Descriptive analysis of 500 patients from the International CAPS Registry. Autoimmun Rev. 2016;15(12):1120-1124. doi:10.1016/j.autrev.2016.09.010
- Berman H, Rodríguez-Pintó I, Cervera R, et al. Rituximab use in the catastrophic antiphospholipid syndrome: descriptive analysis of the CAPS registry patients receiving rituximab. Autoimmun Rev. 2013;12(11):1085-1090. doi:10.1016/j.autrev.2013.05.004
- López-Benjume B, Rodríguez-Pintó I, Amigo MC, et al. Eculizumab use in catastrophic antiphospholipid syndrome (CAPS): Descriptive analysis from the "CAPS Registry". Autoimmun Rev. 2022;21(4):103055. doi:10.1016/j.autrev.2022.103055
- Okunlola AO, Ajao TO, Sabi M, et al. Catastrophic Antiphospholipid Syndrome: A Review of Current Evidence and Future Management Practices. Cureus. 2024;16(9):e69730. Published 2024 Sep 19. doi:10.7759/cureus.69730
- Jacobs L, Wauters N, Lablad Y, Morelle J, Taghavi M. Diagnosis and Management of Catastrophic Antiphospholipid Syndrome and the Potential Impact of the 2023 ACR/EULAR Antiphospholipid Syndrome Classification Criteria. Antibodies. 2024; 13(1):21. https://doi.org/10.3390/antib13010021