Un cas insolite

Trouveur le cœur du problème

Congrès SSVQ 2025

Camilo Maya R4 Médecine Interne générale

20 novembre 2025

Université de Sherbrooke

SSVQ Société des sciences vasculaires du Québec

Conflits d’intérêt

Aucun conflit d’intérêt à déclarer

Plan de la présentation

1. Objectifs
2. Présentation du cas
3. Revue de la littérature
4. Conclusion

Presentation du cas

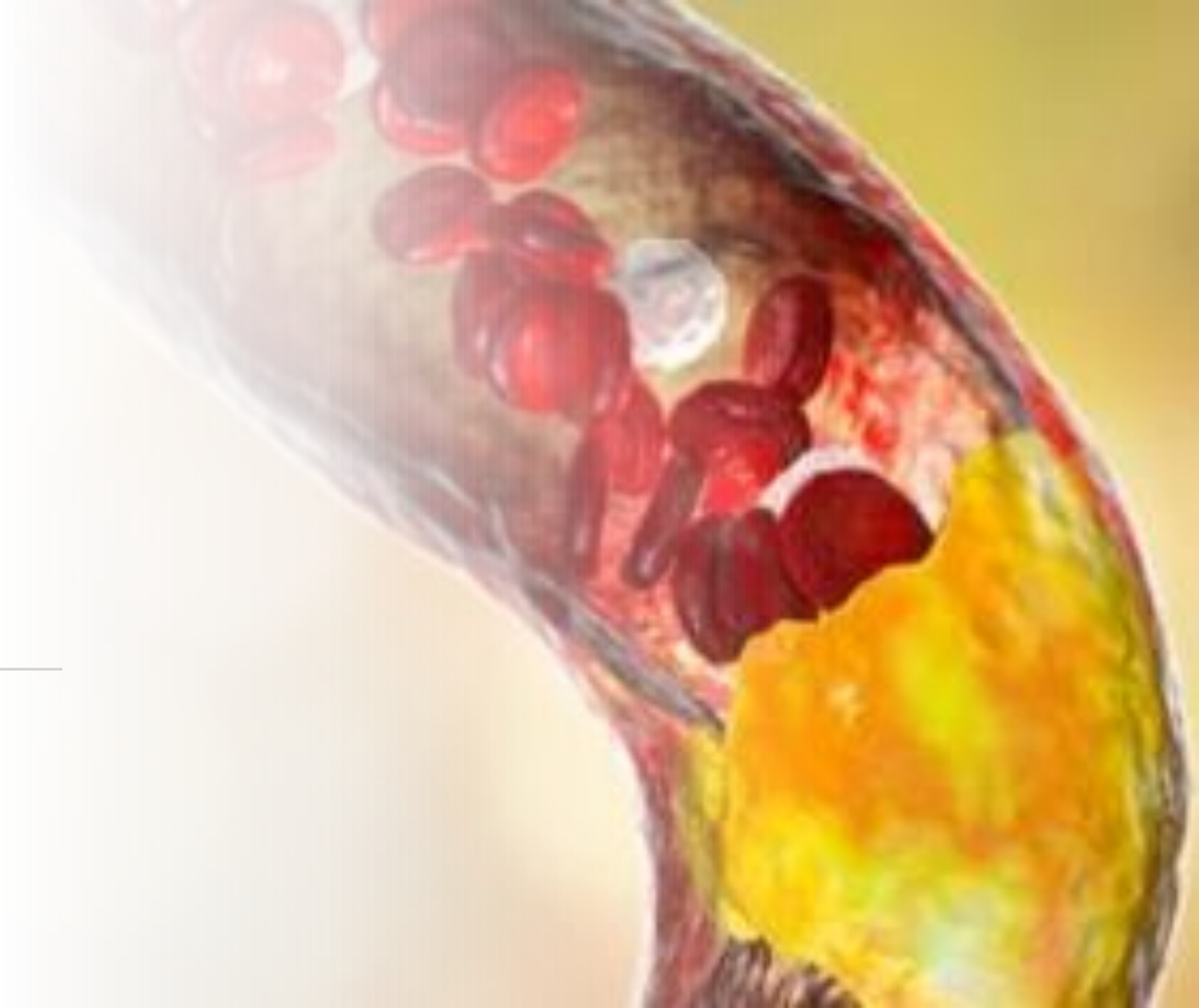

Profil du patient

Femme 35 ans

RC : douleur abdo , fièvre

Antécédents médicaux

Gastrectomie sleeve 2021

Consultation pour palpitation/tachycardie

Kyste sébacé – en attente de résection

Pas de TVP , EP. Pas de fausse couche

Allergie : PNC – rash

Habitudes de vie : Vapotage , ROH 6 consommation par semaine . Pas de drogues .

Médication:

Vitamine D3

Calcium

Pantoprazole 40 mg PO BID

Sertraline



Histoire de la maladie actuelle

- Douleur abdominal x 6 jours . Fièvre 38.2
- Dyspnée chronique depuis plusieurs mois, aggravé x 1 semaine.
- Pas de DRS, palpitations chroniques idem , pas de syncope
- Pas de symptômes GI. Prise de 10 livres
- Pas de toux, crachat, expectorations, hémoptysies
- RS rhumatologique négative

Examen physique

TA 166/75 mmHg FC 83/min FR 20/min Sat 94% O2 air ambiant T 36.9C

Cœur : bruits distants, pas de souffles.

Abdomen Douleur à la palpation HCD

M. Inf. Pas d’OMI



Bilan paraclinique

- FSC
  - Globules blancs 9.9
  - Hemoglobin 113
  - Plaquettes 466
- Créatinine 62
- CRP 136
- Tropo 18
- NT –proBNP 355
- Na N, K 3.3.
- Gaz veineux N
- Bilan hépatique N
- Hémocultures en cours

TDM abdominal demandé pour évaluation de la douleur abdo

Autres examen paraclinique

- ECG

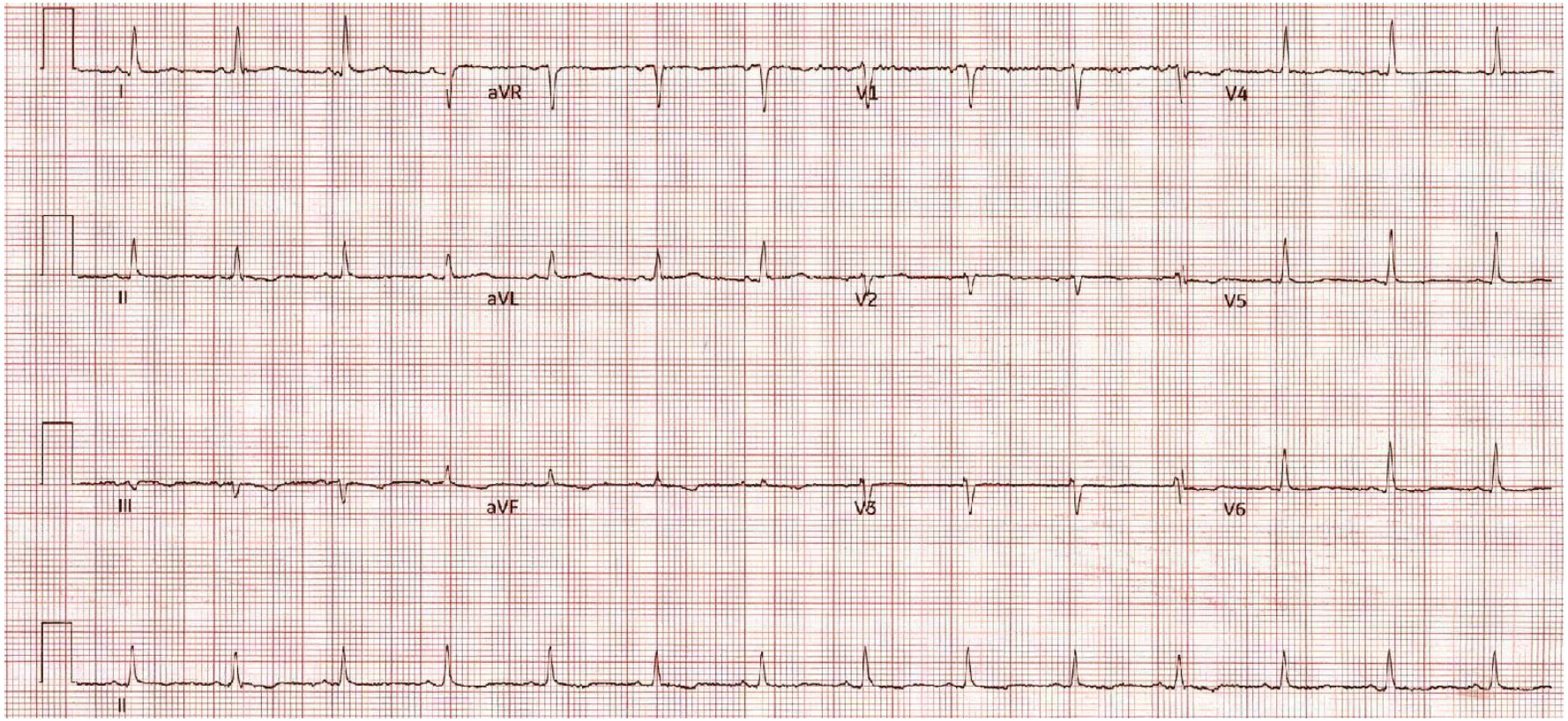

Imageries

- Tomodensitométrie abdomino-pelvienne
  - Masse 6 cm oreillette droite
  - Épanchement péricardique de 3 cm , possiblement hémorragique
  - Veine cave inférieure dilatée, ventricule D comprimé
  - Épanchements pleuraux
  - Lésions hépatiques multiples
  - Lésion ovarienne D mixte (solide + hypervascularisée) kyste corps jaune vs simple.

Imageries

Tomodensitométrie abdomino pelvien

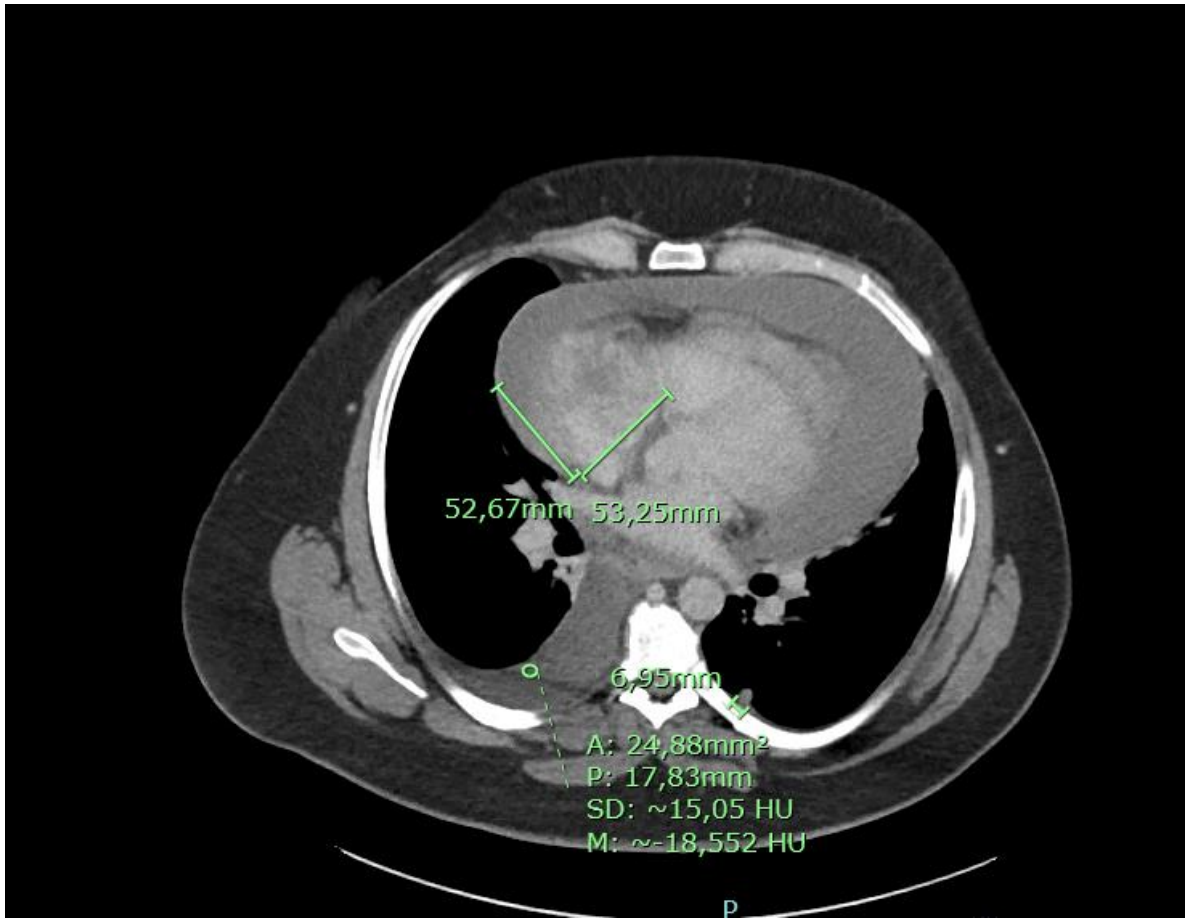

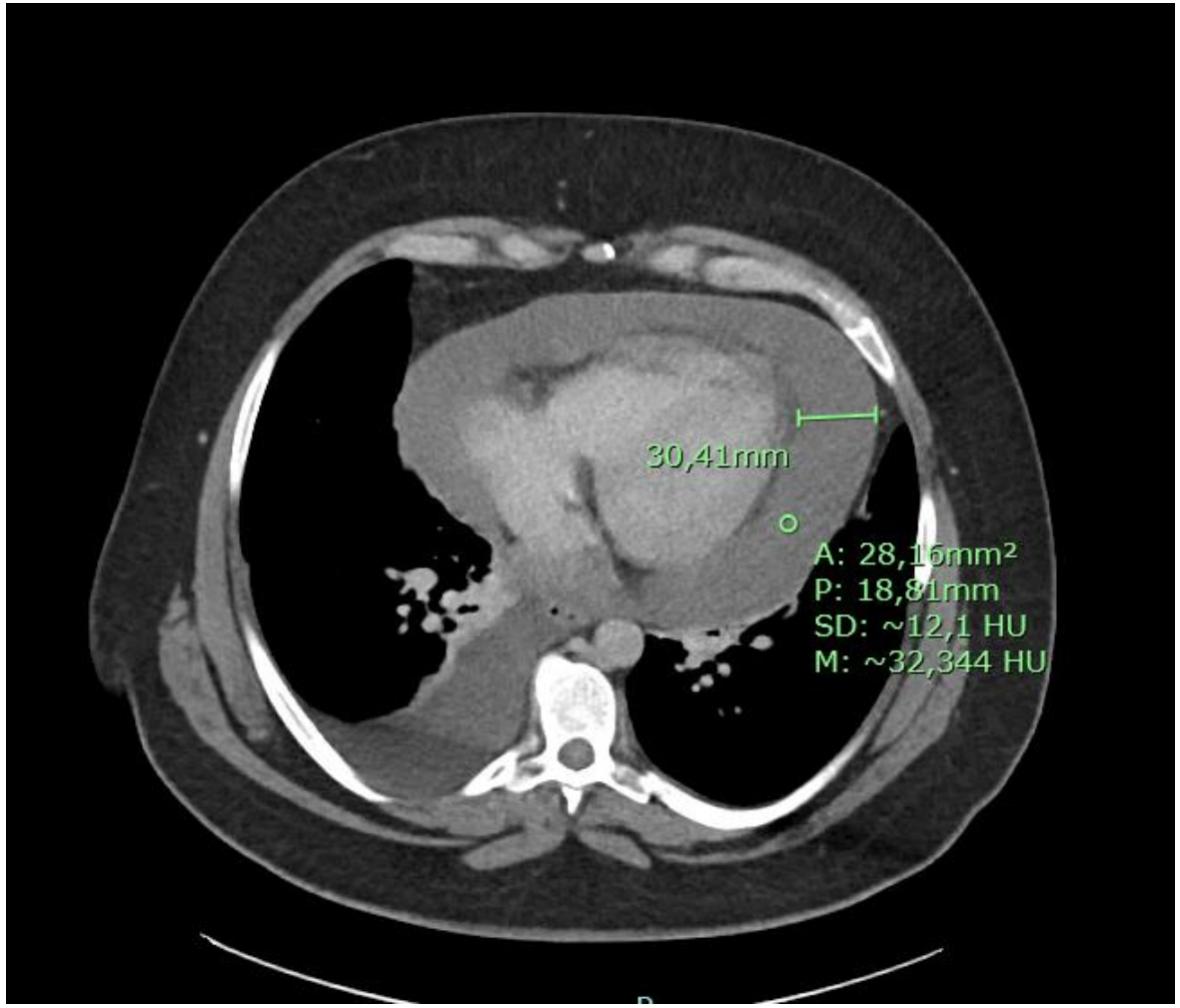

Imageries .

Échographies transthoraciques

- Fonction bi ventriculaire N.
- Épanchement péricardique de 21-26 mm (J1)
- Compression du VD (J1)
- Pas de masse visualisé dans l’oreillette D dans ETT des J1-6
- Visualisation de masse dans ETT du J 12

Imageries
Échographie transthoracique J1

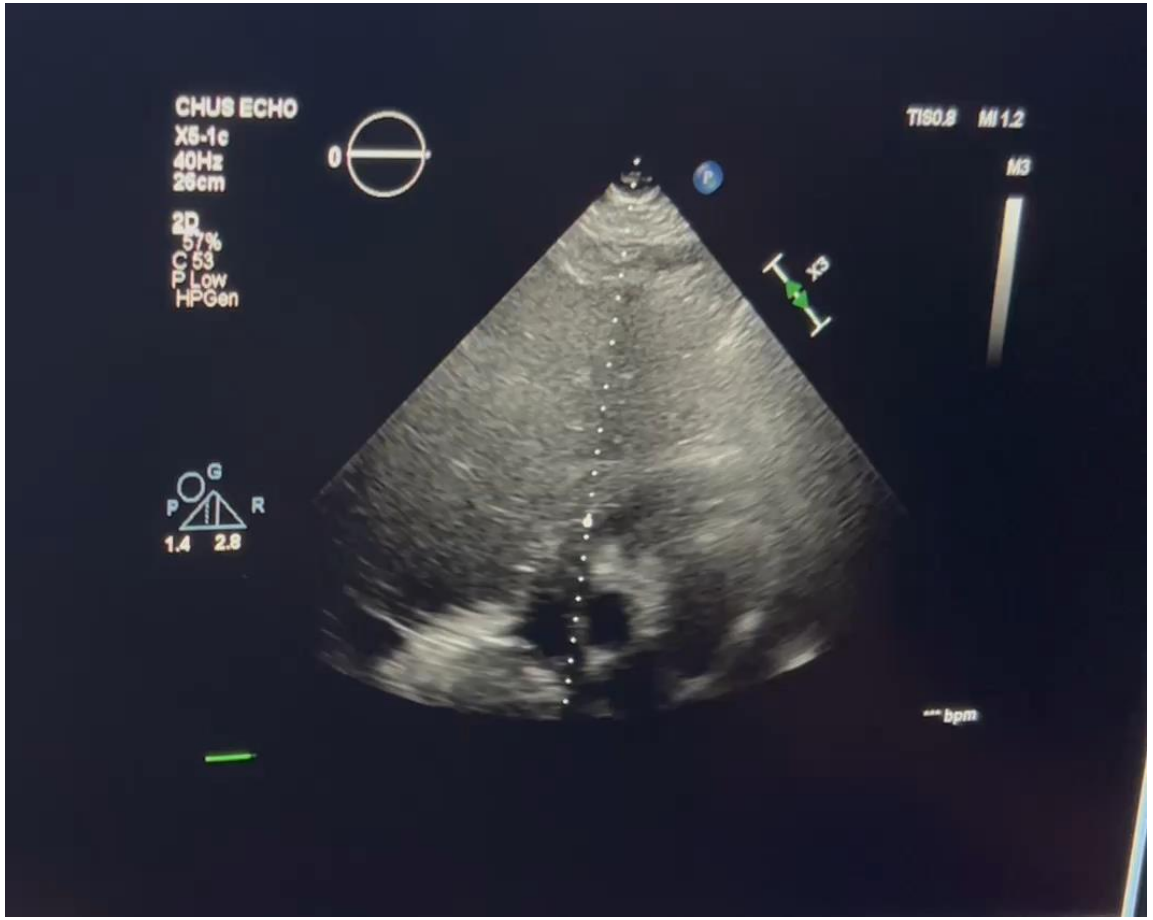

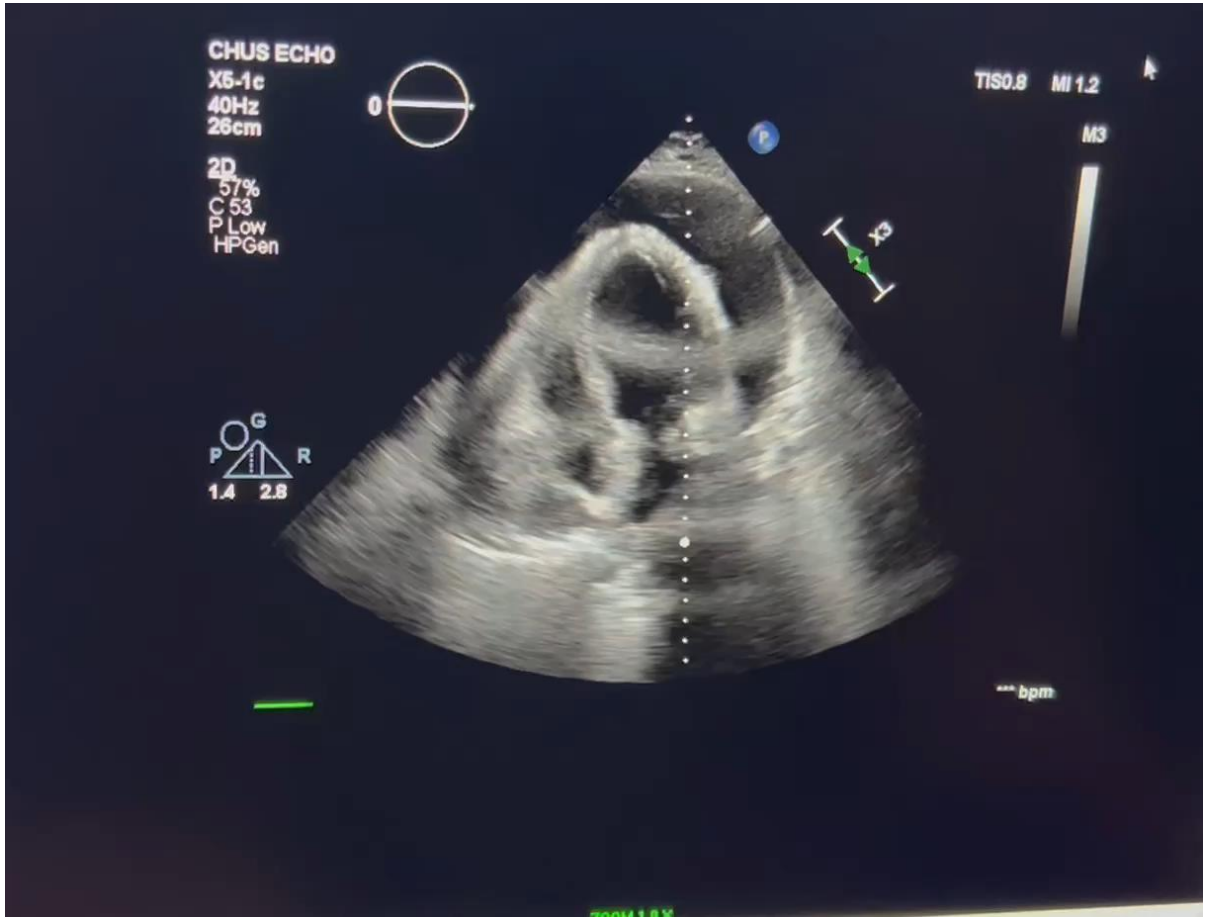

Imageries .
Échographie transthoracique J1

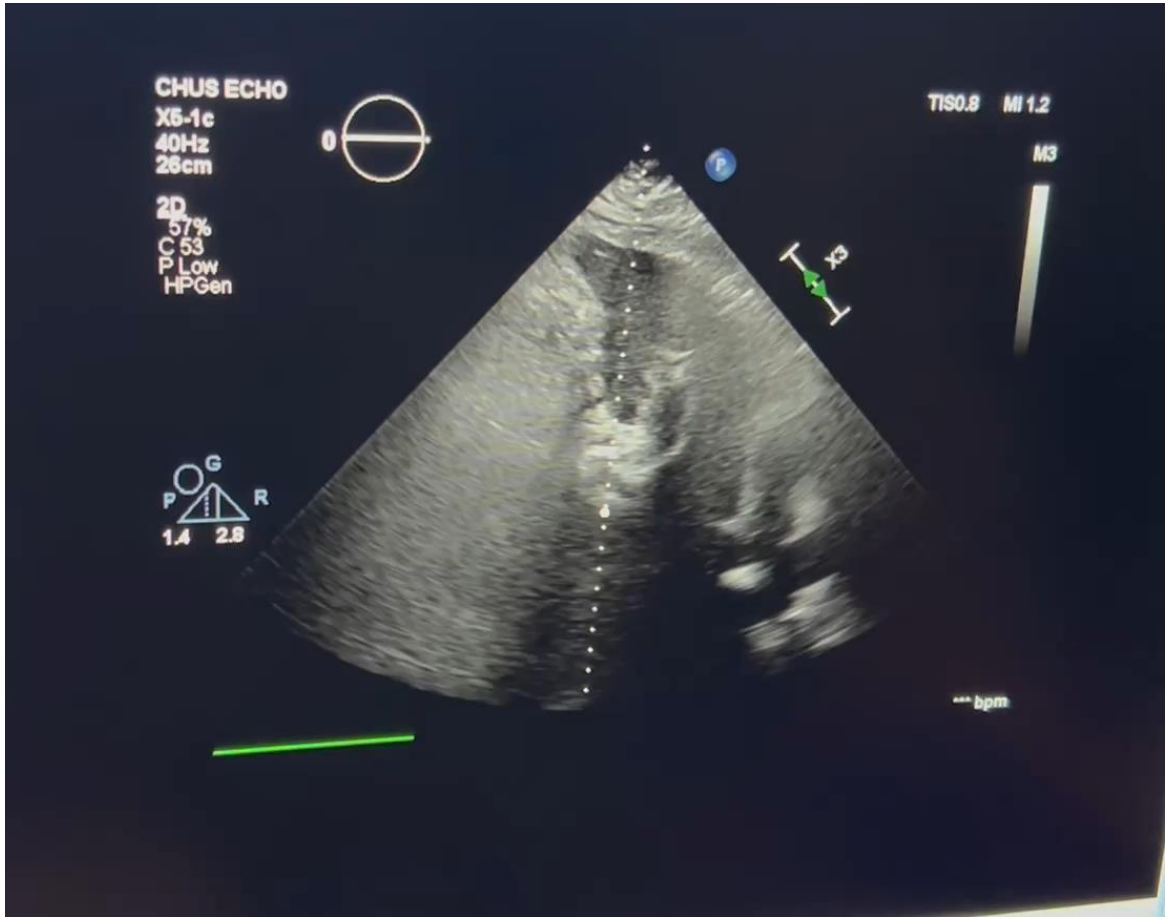

Imageries .
Échographie transthoracique J12

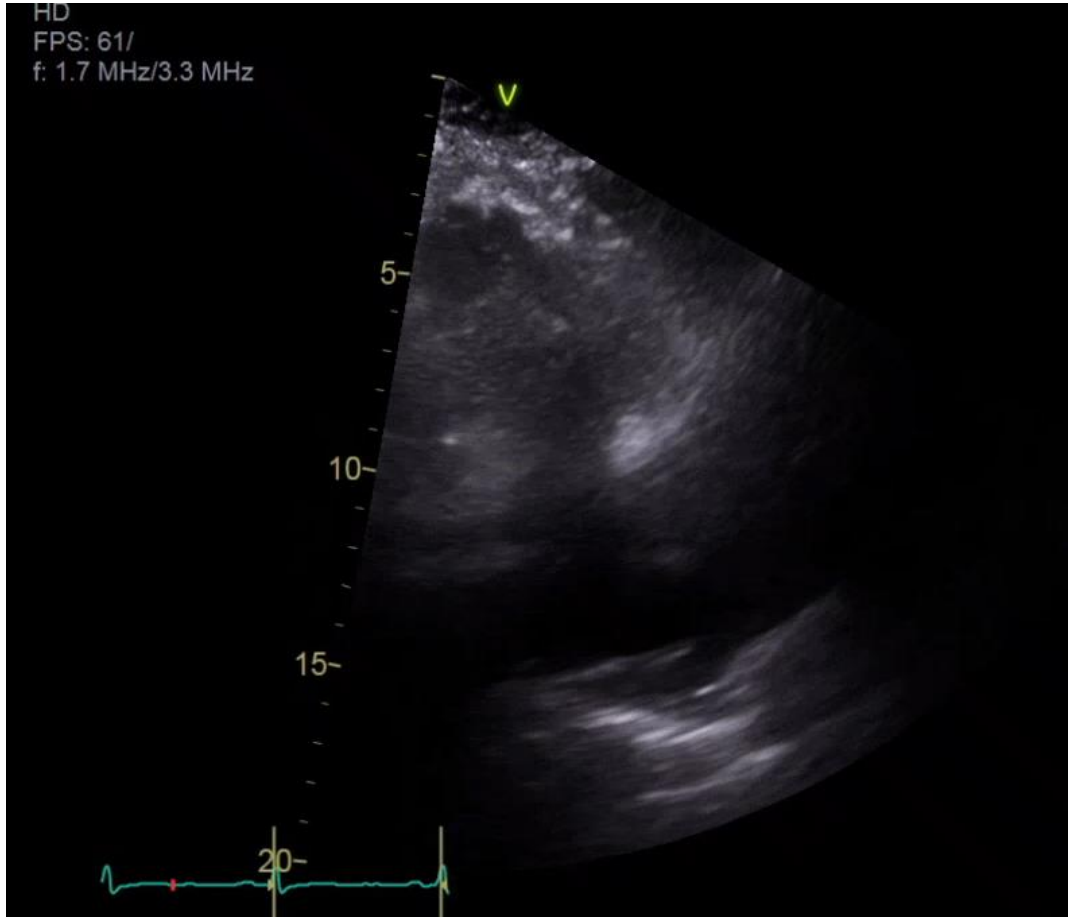

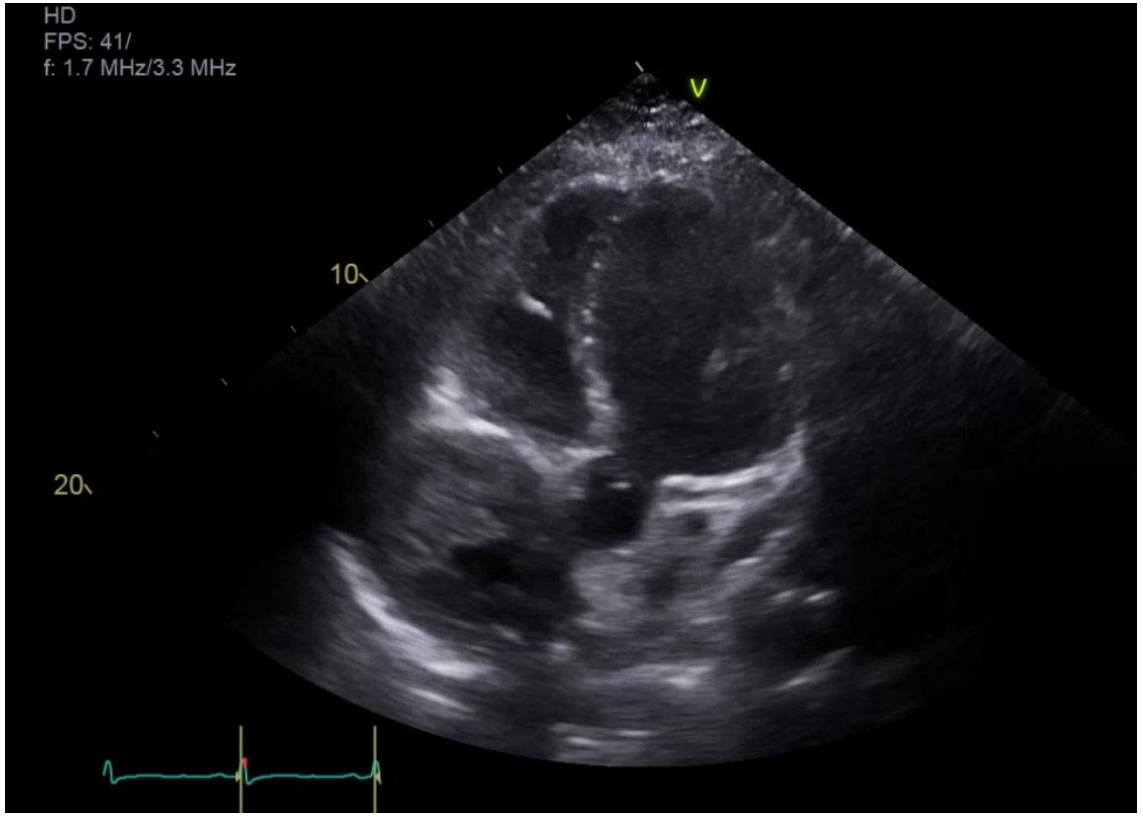

Évolution

- Transfert unité coronarienne pour pré-tamponnade
  - Drain péricardique
    - Retrait de 1,2 L à la première ponction
    - LDH 1428 Protéines 55,3 Glucose 2,2 Envoyé pour cultures
  - Retrait du drain au J4 de son hospitalisation
  - Étiologie infectieuse? Paranéoplasique ? Collagénose?
- Demande TEP
- Consultation infectiologie
  - Pas de clinique EI, ni parasitose (moins probable -echinococcus -), mycose?
  - Ajout culture mycobactéries dans liquide péricardique
- Rapporte ralentissement psychomoteur x quelques semaines et a noté masse temporale gauche sans lésion cutanée
- Chirurgie cardiaque (J4)
  - Masse oreillette D avec métastase crânienne
    - Angiosarcome ?

IRM cérébrale J4

- Lésion osseuse suspecte d'une métastase ostéolytique, avec masse de tissus mous s'étendant en épidural et en extra crânien dans la loge musculaire du muscle temporalis gauche.
- Pas de métastase cérébrale détectée. Pas d'oedème secondaire à la lésion précédemment mentionnée.
- Méningiome agressive ?

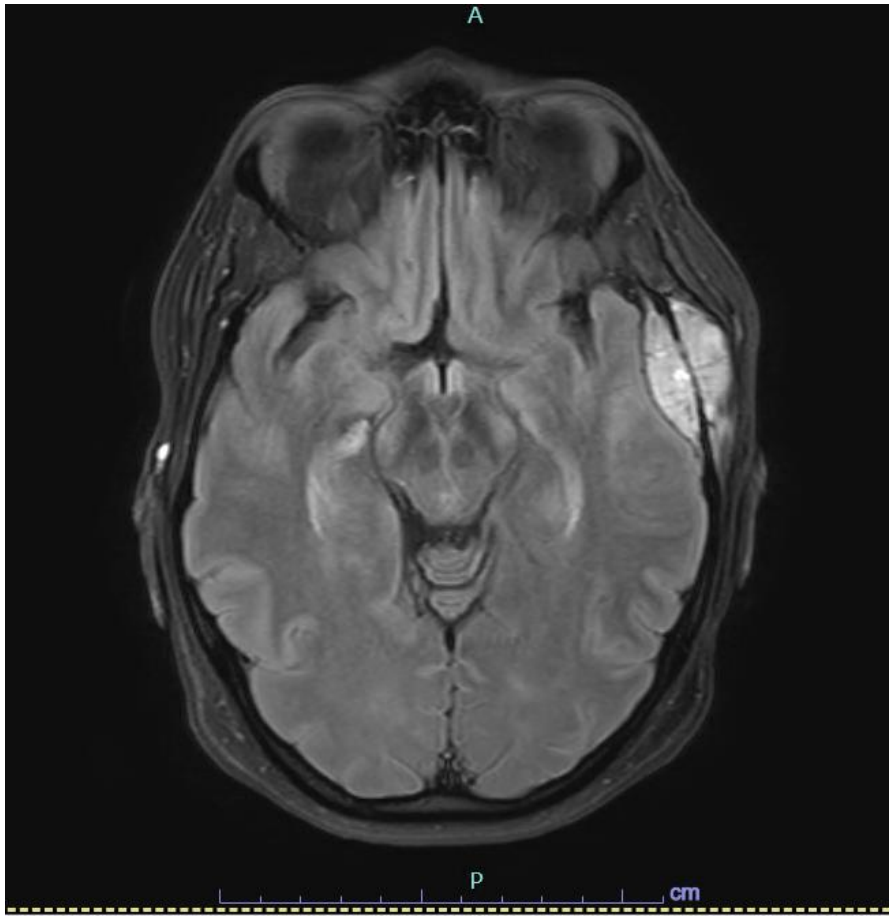

TEP scan J4

- Hypermétabolisme intense à hétérogène d'une lésion de l'oreillette droite, probablement sarcomateuse. Les lésions d'allure métastatique hépatiques sont par contre seulement légèrement à modérément hyperfixantes
- Lésion musculo-sous-cutanée et osseuse temporale gauche mieux évaluée sur l’IRM cérébrale, mais qui est d'allure métastatique, sans autre lésion osseuse suspecte. Un diagnostic différentiel serait un lymphome mais cela apparait moins probable

TEP scan J4

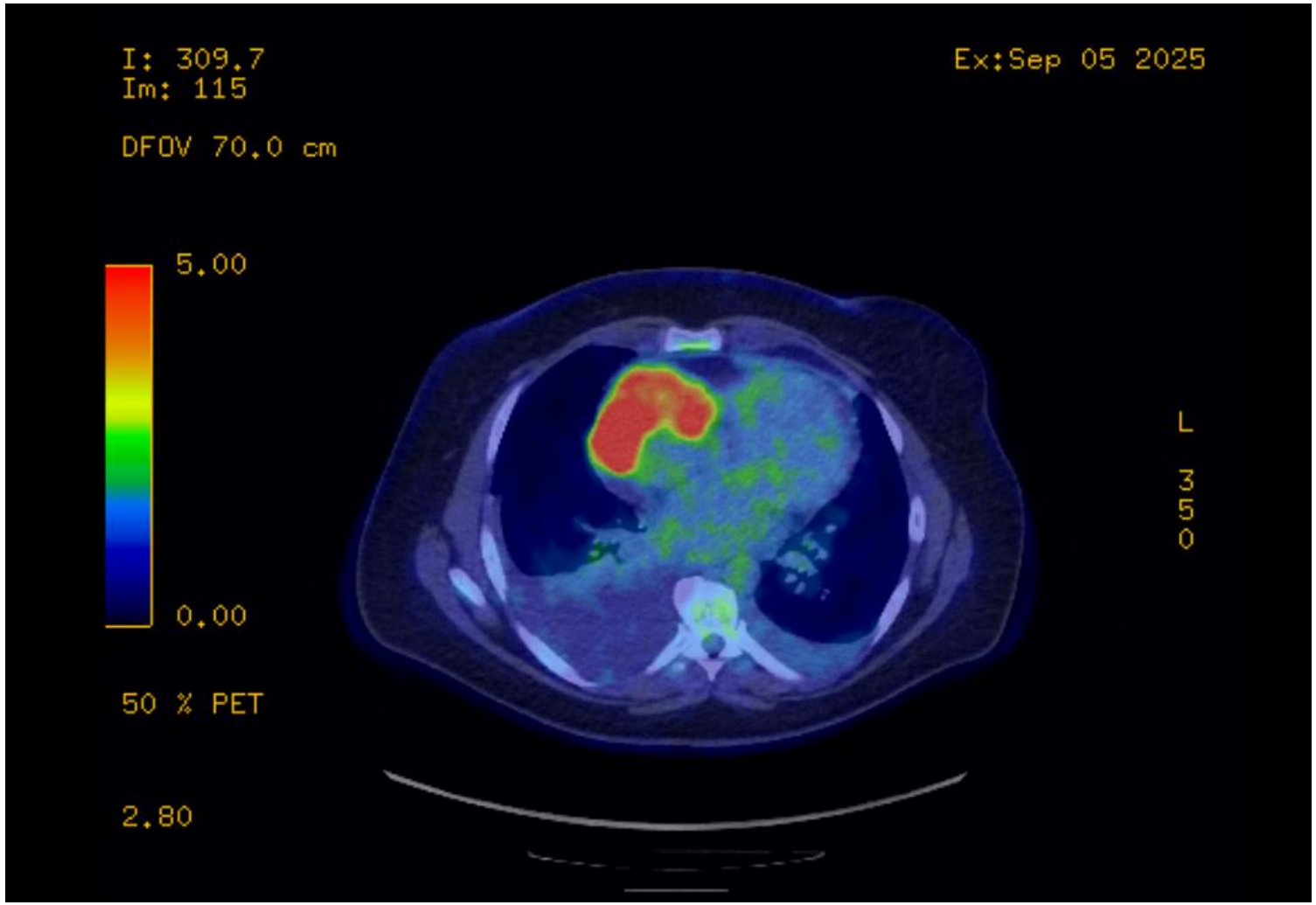

TEP scan J4

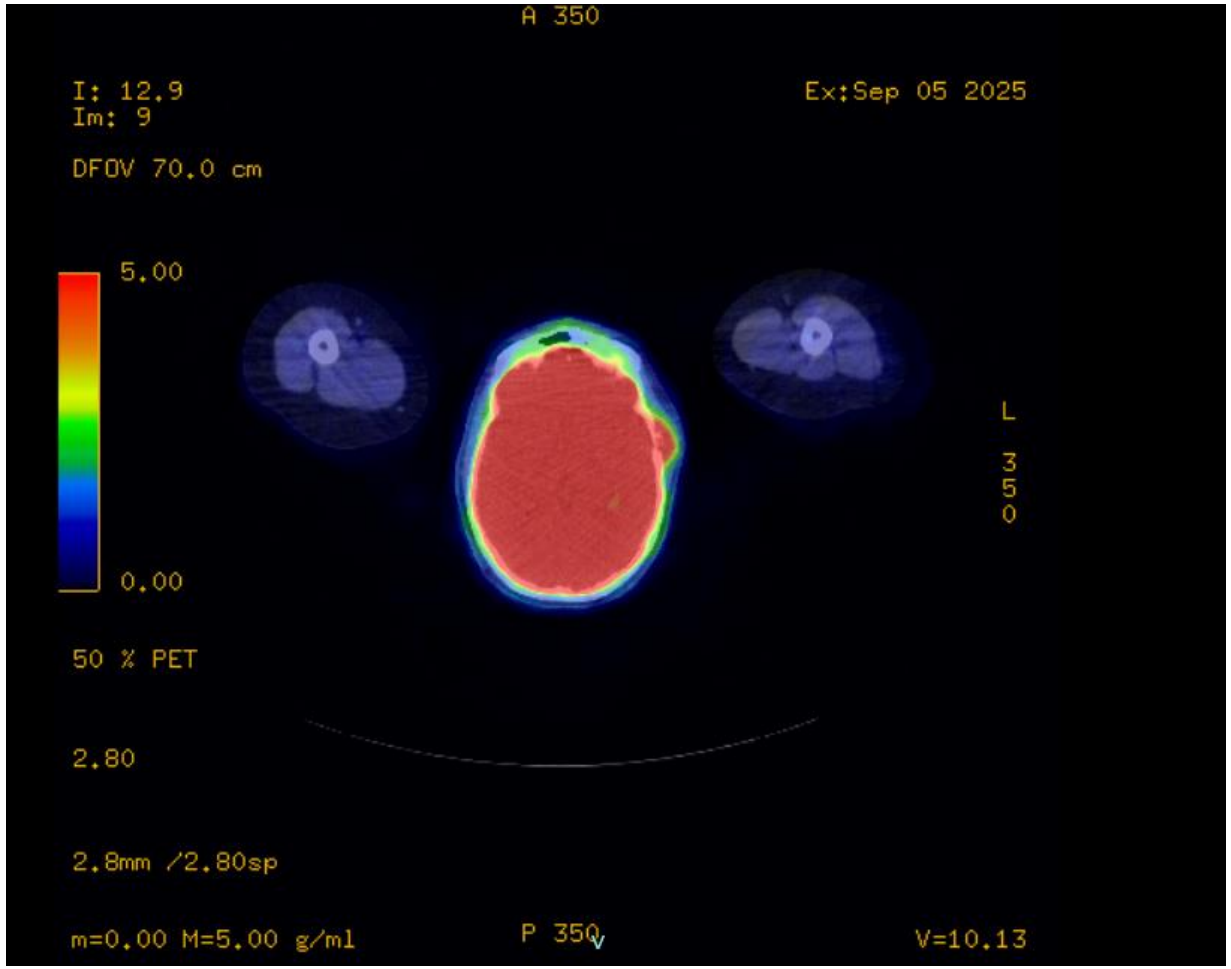
A 350
I: 12.9
Im: 9
Ex:Sep 05 2025
DFOV 70.0 cm
5.00
0.00
50 % PET
2.80
2.8mm /2.80sp
m=0.00 M=5.00 g/ml
P 350
V=10.13
L
350

IRM cardiaque

- Masse centrée en regard de la paroi libre de l'oreillette droite. La masse est de morphologie arciforme en axial suivant la paroi auriculaire droite et mesure en épaisseur 4,1cm. En transverse, la masse mesure 7,5cm et en craniocaudal 6,8cm
- Impression
  - Aspect et localisation en faveur d’un angiosarcome cardiaque
  - Autre Sarcome ou lymphome moins probable
  - Métastase peu probable

Évolution

- Décision en équipe multidisciplinaire de procéder à une biopsie de la lésion temporale
- Effectuée en SOP au J11 de son hospitalisation

Biopsie lésion temporal

- Aspect histologique et immunohistochimique d'une prolifération vasculaire avec atypies et nécrose focale suggérant un angiosarcome.
- Diagnostic final:
  - Angiosarcome à cellules fusiformes

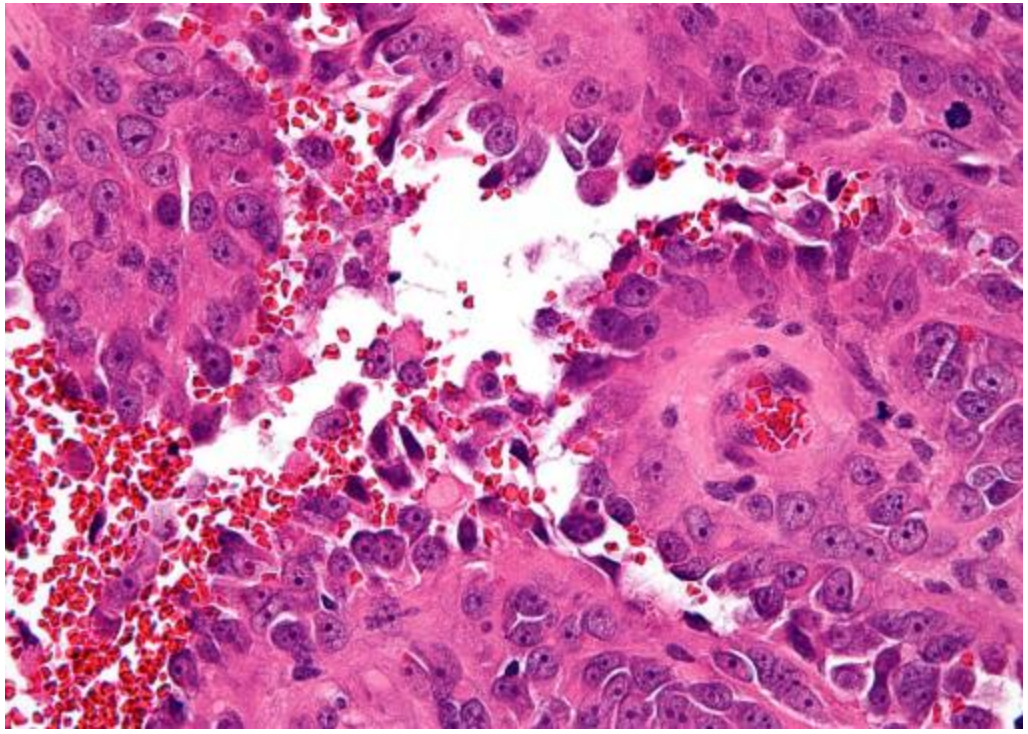

Source de l'Image
https://step1.medbullets.com/oncology/109088/angiosarcoma#popup/image/119567

Évaluation au congé

- Diagnostic final:
  - Angiosarcome à cellules fusiformes métastatique (os temporal et foie.)
- Prise en charge en oncologie
  - Traitement avec chimiothérapie palliative à base de doxorubicine

Angiosarcome métastatique

Retour sur le cas

Revue de la littérature

- Angiosarcome sont rares
  - Tumeur primaire cardiaque 0,01% (1)
  - 25% malin, 95% sont sarcomes (2)
  - Métastases fréquentes aux poumons, foie, ganglions, os, surrénalles. (3, 5,6)
- Facteur de risque (6b)
  - Genetique : Gene POT1 , Maffucci syndrome, or Klippel-Trenaunay syndrome, and the *BRCA1* and *BRCA2* genes.
  - Antécédent de radiothérapie
  - Exposition produits chimiques (arsenic, chlorure de vynile)
- Présentation clinque
  - Dyspnée 59-88% (2)
  - Epanchement pericardique (4)
  - Freq de tamponade : Epanchement entre 50-64% (6c)

Revue de la littérature

- Traitement
  - Chirurgie de première intention (7)
    - Amélioration de la survie
    - Non candidat chirurgical (localisation , métastases, comorbidité)
  - Chimiothérapie adjuvante (8,9,10)
    - Doxorubicine
    - Taxanes
    - Ifosfamide
  - Radiothérapie adjuvante peut être utilisé si résection chirurgical n’est pas possible (11)
- Survie mediane 11 mois , range de 9 à 27

Conclusion

- Maladie très rare
- Présentation souvent avec épanchement péricardique et tamponnade
- Résection possible si absence de métastases
- Pronostic sombre
  - Métastases réduisent survie
  - Chimio adjuvante +/- radiothérapie adjuvante

Références

1 Amonkar GP, Deshpande JR. Cardiac angiosarcoma. Cardiovasc Pathol. 2006 Jan-Feb;15(1):57-8. doi: 10.1016/j.carpath.2005.06.006. PMID: 16414459.

2 Kumari N, Bhandari S, Ishfaq A, Butt SRR, Ekhator C, Karski A, Kadel B, Altayb Ismail MA, Sherpa TN, Al Khalifa A, Khalifah B, Nguyen N, Lazarevic S, Zaman MU, Ullah A, Yadav V. Primary Cardiac Angiosarcoma: A Review. Cureus. 2023 Jul 16;15(7):e41947. doi: 10.7759/cureus.41947. PMID: 37461430; PMCID: PMC10350284.

4, Echocardiographic and pathologic characteristics of primary cardiac tumors: a study of 149 cases. Meng Q, Lai H, Lima J, Tong W, Qian Y, Lai S. Int J Cardiol. 2002;84:69–75. doi: 10.1016/s0167-5273(02)00136-5.

3, Primary mitral valve angiosarcoma: a multifaced ultra-rare tumor. Akiash N, Mombeini H, Gholizadeh B, Jazayeri SN, Azizidoost S. Echocardiography. 2021;38:2100–2103. doi: 10.1111/echo.15264

5, Case report: primary cardiac angiosarcoma with multiple metastases. Li X, Lan L, Hu H. Front Cardiovasc Med. 2022;9:941967. doi: 10.3389/fcvm.2022.941967

6, Primary cardiac angiosarcoma: a case report. Fang X, Zheng S. J Int Med Res. 2021;49:3000605211033261
6b . **Cardiac Angiosarcoma** https://my.clevelandclinic.org/health/diseases/cardiac-angiosarcoma, Angiosarcoma https://www.mayoclinic.org/diseases-conditions/angiosarcoma/symptoms-causes/syc-20350244
6c. Patel SD, Peterson A, Bartczak A, Lee S, Chojnowski S, Gajewski P, Loukas M. Primary cardiac angiosarcoma - a review. Med Sci Monit. 2014 Jan 23;20:103-9. doi: 10.12659/MSM.889875. PMID: 24452054; PMCID: PMC3907509.

7. Cardiac angiosarcoma with right atrial perforation and cardiac tamponade. Sakaguchi M, Minato N, Katayama Y, Nakashima A. https://pubmed.ncbi.nlm.nih.gov/16702940/ Ann Thorac Cardiovasc Surg. 2006;12:145–148

8 Clinical implication of surgical resection for the rare cardiac tumors involving heart and great vessels. Oh SJ, Yeom SY, Kim KH. J Korean Med Sci. 2013;28:717–724. doi: 10.3346/jkms.2013.28.5.717

9 Malignant primary cardiac tumors: review of a single institution experience. Simpson L, Kumar SK, Okuno SH, Schaff HV, Porrata LF, Buckner JC, Moynihan TJ. Cancer. 2008;112:2440–2446. doi: 10.1002/cncr.23459

10 Primary cardiac angiosarcoma: a clinicopathologic study of six cases. Herrmann MA, Shankerman RA, Edwards WD, Shub C, Schaff HV.

11, Integrated approach for cardiac angiosarcoma. Sinatra R, Brancaccio G, di Gioia CRT, De Santis M, Sbraga F, Gallo P. Int J Cardiol. 2003;88:301–304. doi: 10.1016/s0167-5273(02)00388-1

12 Zhang C, Huang C, Zhang X, Zhao L, Pan D. Clinical characteristics associated with primary cardiac angiosarcoma outcomes: a surveillance, epidemiology and end result analysis. Eur J Med Res 2019; 24: 29