Choc sous pression

Victor Jullien
R2 Tronc commun médecine interne
Université Laval

SSVQ Société des sciences vasculaires du Québec
Chef de file en santé vasculaire.
25 ANS



Plan de la présentation

01

Cas clinique

02

Retour sur les objectifs

03

Questions



01

Cas clinique



Présentation initiale

ID	Homme de 32 ans, ferblantier
ATCD personnels	Aucun
ATCD familiaux	• Père décédé à 47 ans cause inconnue • 1 frère en bonne santé • Pas d'enfants
Habitudes de vie	- x 3
Médicaments	Aucun régulier Tamiflu x 5 jours pour Influenza A positif

Présentation initiale

Raison de consultation : Dyspnée, frissons, toux, expectorations, DEG x 7 jours

SV à l'arrivée:

- TA 148/100
- FC 118
- T° 37,8
- SpO2 96% AA

Radiographie demandée par l'urgentologue pour éliminer une pneumonie

Thetford Mines



Détérioration clinique rapide à l'urgence (environ 1h après arrivée)

- Insuffisance respiratoire hypoxémique
- Sécrétions ++
- Décision IET
- Besoins O2 rapidement augmentés à FiO2 100%

Consultation demandée en médecine interne

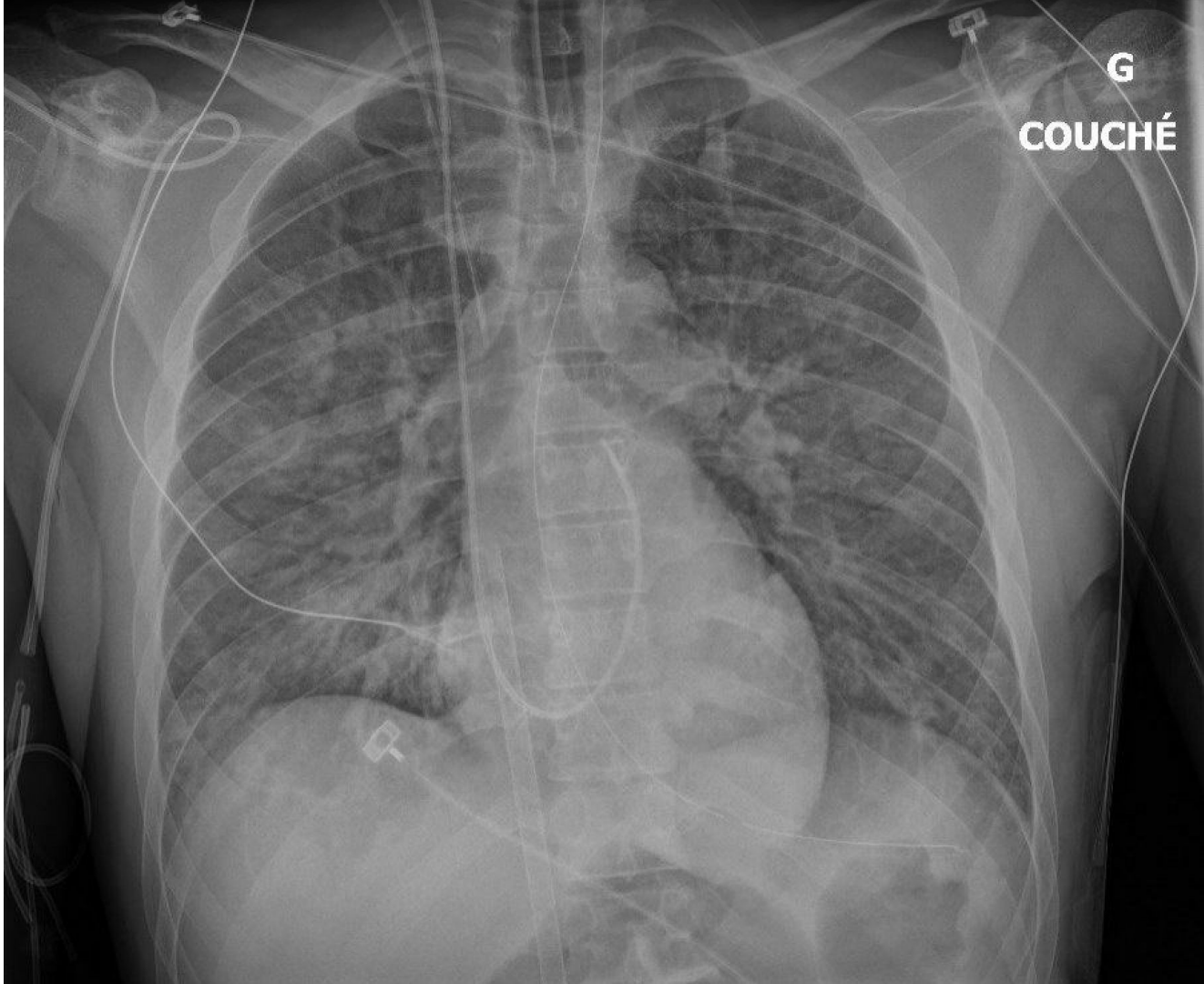

Par système

Neuro:
RASS -5 sous sédations

HD:
TA 175/130, FC 150 RS
Tropo 2524, ECG sans particularité
BNP 1484, Lactates 5,4
EDU: FEVG semble très diminué
Lasix IV / Tridil

Respiratoire:
VAC FiO2 100% Peep 14
6,99/76/18
Solumedrol IV

G-I:
AST 83 ALT 105

N-M:
Créatinine 110
Anurique

H-I:
T° 39,5
Tazo/Lévaquin
Tamiflu

Diagnostic présumé

- Myocardite fulminante vs
- Pneumonie avec ARDS
- Choc cardiogénique
- MOF

Décision de transfert à l'IUCPQ

INSTITUT UNIVERSITAIRE
DE CARDIOLOGIE
ET DE PNEUMOLOGIE
DE QUÉBEC
UNIVERSITÉ LAVAL

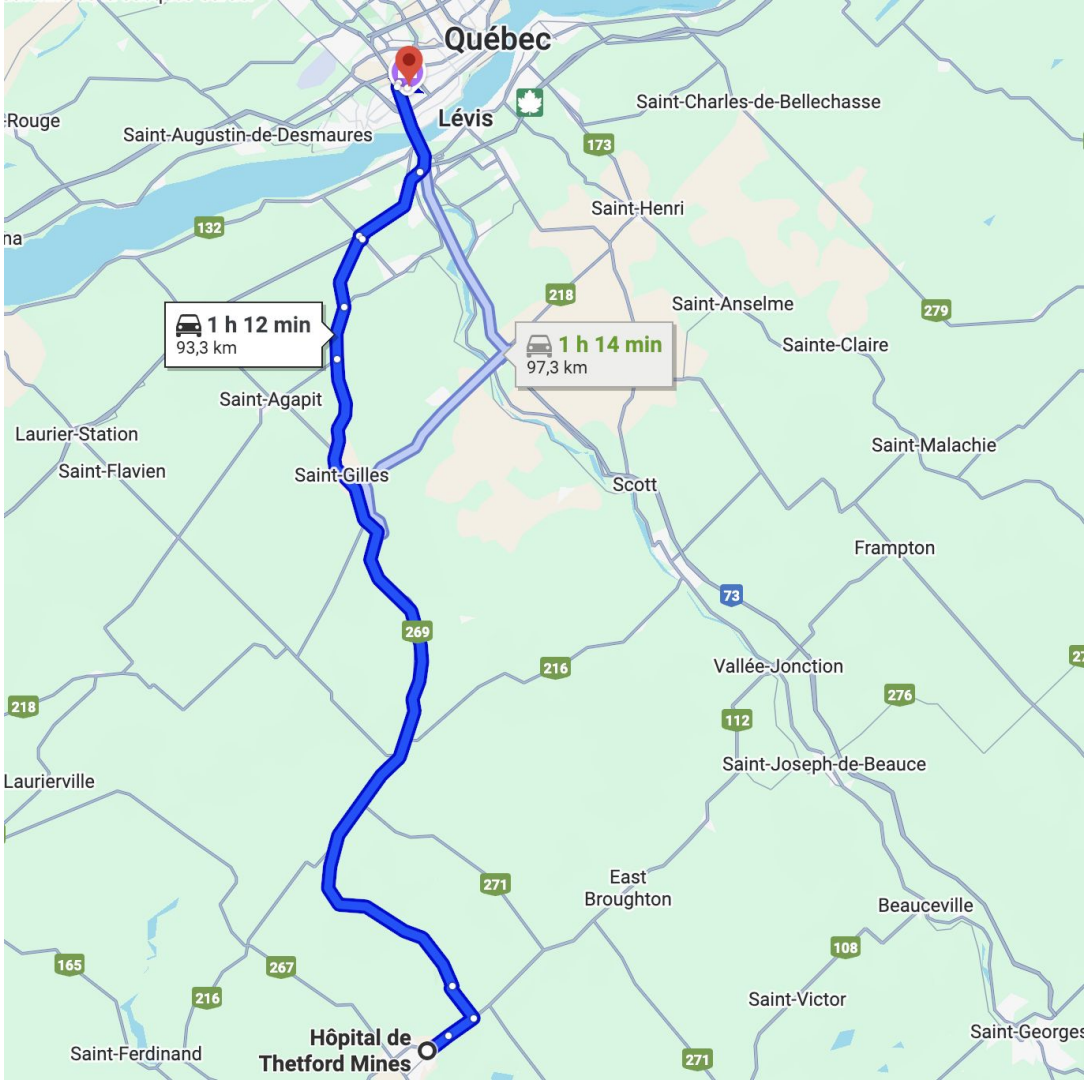

À l’arrivée aux USI de l’IUCPQ

HD:
Index cardiaque 2.3 TVC 8
Tropo 2057 NT-proBNP 30K
FEVG 5-10%

Respiratoire:
VAC FiO2 100%

N-M:
Créatinine 301
Reprise diurèse

Mis rapidement sous ECMO V-A
vu difficulté oxygénation et
FEVG nettement diminuée

IVIG donnés suite à consultatic
de l’équipe d’insuffisance
cardiaque pour possible
myocardite

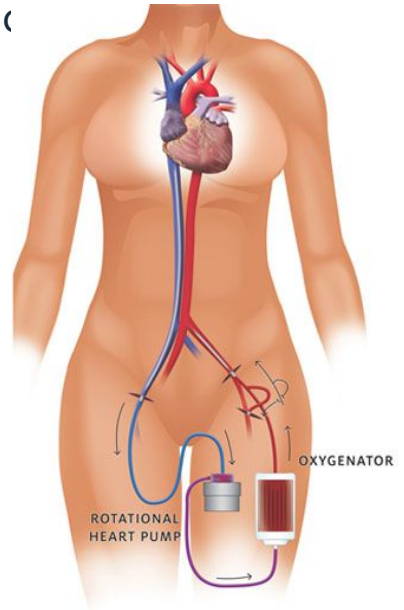

ETT/ETO

Rapport:
FEVG environ 10%
Hypokinésie globale sévère avec contractilité apicale altérée de façon moindre



Évolution des prochains jours

ETT J1 USI : FEVG 15%, globalement similaire

ETT J2 USI : FEVG 35%!!!

Sevrage ECMO complété J3

ETT J5 USI : FEVG 55-60%

Cependant, TA difficile à contrôler ++
(TAM entre 40 et 140)

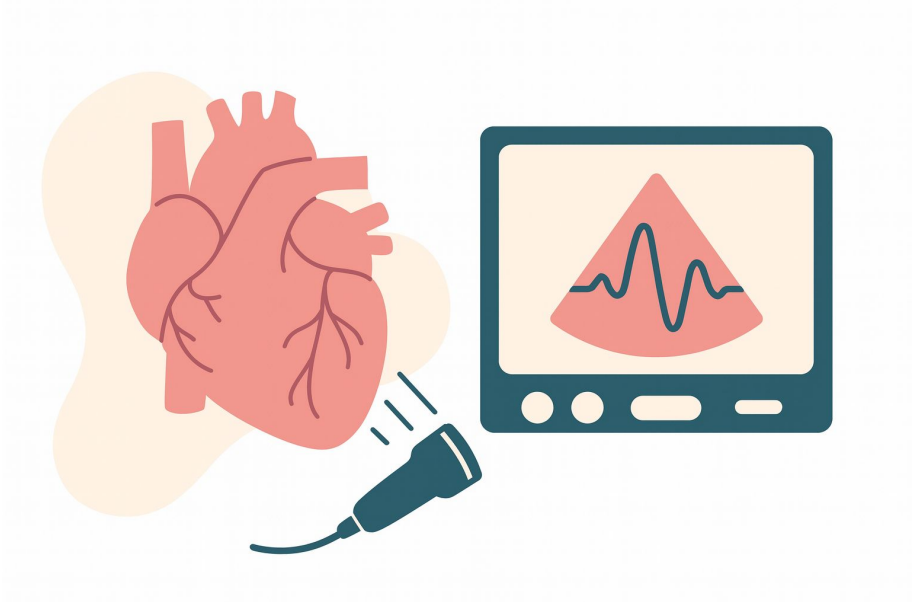

Angio-TDM TAP C- et C+

Lésions surrénaliennes mesurant 4 x 4 cm à droite et 6,4 x 4,1 cm à gauche

Hypothèse : phéochromocytome bilatéral?

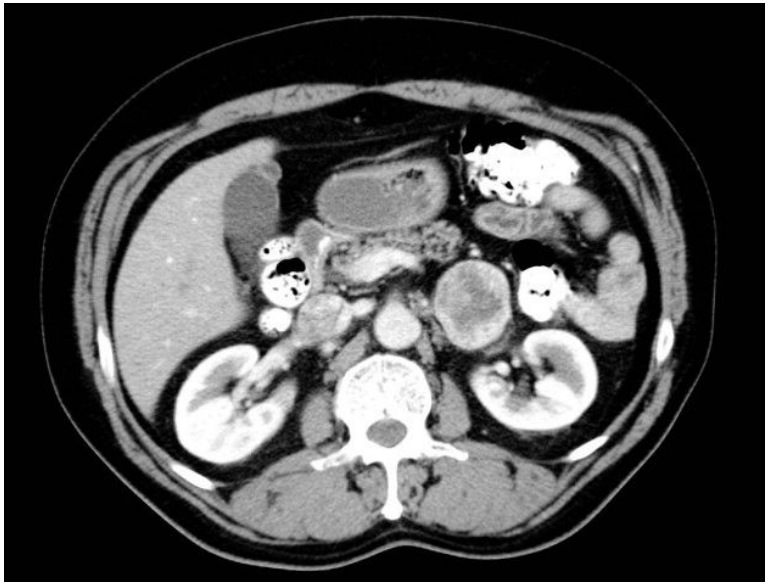

https://radiopaedia.org/cases/pheochromocytoma#image-25666

Catécholamines plasmatiques

Examen(s)	Résultat(s)	Ind.	Val. Réf.	Unités	D/H Validation	Tech	Site
BIOCHIMIE - ENDOCRINOLOGIE 5							
SPÉCIMEN Tube rose PRÉLEVÉ le 25/03/03 22:30 PAR ZND REÇU le 25/03/05 11:28 PAR ZND							
Position du patient :	Inconnu				2025/03/06 09:12	V/AUT	FA220
Métanéphrine libre	**29,61**	AH	0,00 - 0,48	nmol/L	2025/03/14 15:39	FAT0184	FA220
Normétanéphrine libre	**19,86**	AH	0,00 - 0,92	nmol/L	2025/03/14 15:39	FAT0184	FA220
Révision Méta/Normétanéphrine	Révisé				2025/03/14 15:55	FAT0184	FA220

Catécholamines plasmatiques

Examen(s)	Résultat(s)	Ind.	Val. Réf.	Unités	D/H Validation	Tech	Site
BIOCHIMIE - ENDOCRINOLOGIE 5							
SPÉCIMEN Tube rose PRÉLEVÉ le 25/03/03 22:30 PAR ZND REÇU le 25/03/05 11:28 PAR ZND							
Position du patient :	Inconnu				2025/03/06 09:12	V/AUT	FA220
Métanéphrine libre	**29,61**	**AH**	0,00 - 0,48	nmol/L	2025/03/14 15:39	FAT0184	FA220
Normétanéphrine libre	**19,86**	**AH**	0,00 - 0,92	nmol/L	2025/03/14 15:39	FAT0184	FA220
Révision Méta/Normétanéphrine	Révisé				2025/03/14 15:55	FAT0184	FA220

Catécholamines urinaires

Métanéphrines urinaires fractionnées

Normétanéphrine	5 737	nmol/L		
Normétanéphrine	H 3 020	nmol/mmolCRE	(<350)	
Normétanéphrine	**H 28 157**	**nmol/d**	(<4000)	
Métanéphrine	22 057	nmol/L		
Métanéphrine	H 11 609	nmol/mmolCRE	(<150)	
Métanéphrine	**H 108 300**	**nmol/d**	(<1530)	

Pheochromocytoma associated with apical-sparing left ventricular dysfunction due to acute afterload mismatch: A novel clinical entity?

Elisabeth Bédard MD FRCPC[1], Sébastien Bergeron MD FRCPC[1], Paul Poirier MD PhD FRCPC FACC FAHA[1,2], Jean G Dumesnil MD FRCPC FACC[1]

Pheochromocytoma associated with apical-sparing left ventricular dysfunction due to acute afterload mismatch: A novel clinical entity?

Elisabeth Bédard MD FRCPC[1], Sébastien Bergeron MD FRCPC[1], Paul Poirier MD PhD FRCPC FACC FAHA[1,2], Jean G Dumesnil MD FRCPC FACC[1]

Responsable rapport:
Dr. SÉBASTIEN BERGERON 2025-03-04 09:18

Apical Sparing ou «Takotsubo inversé »

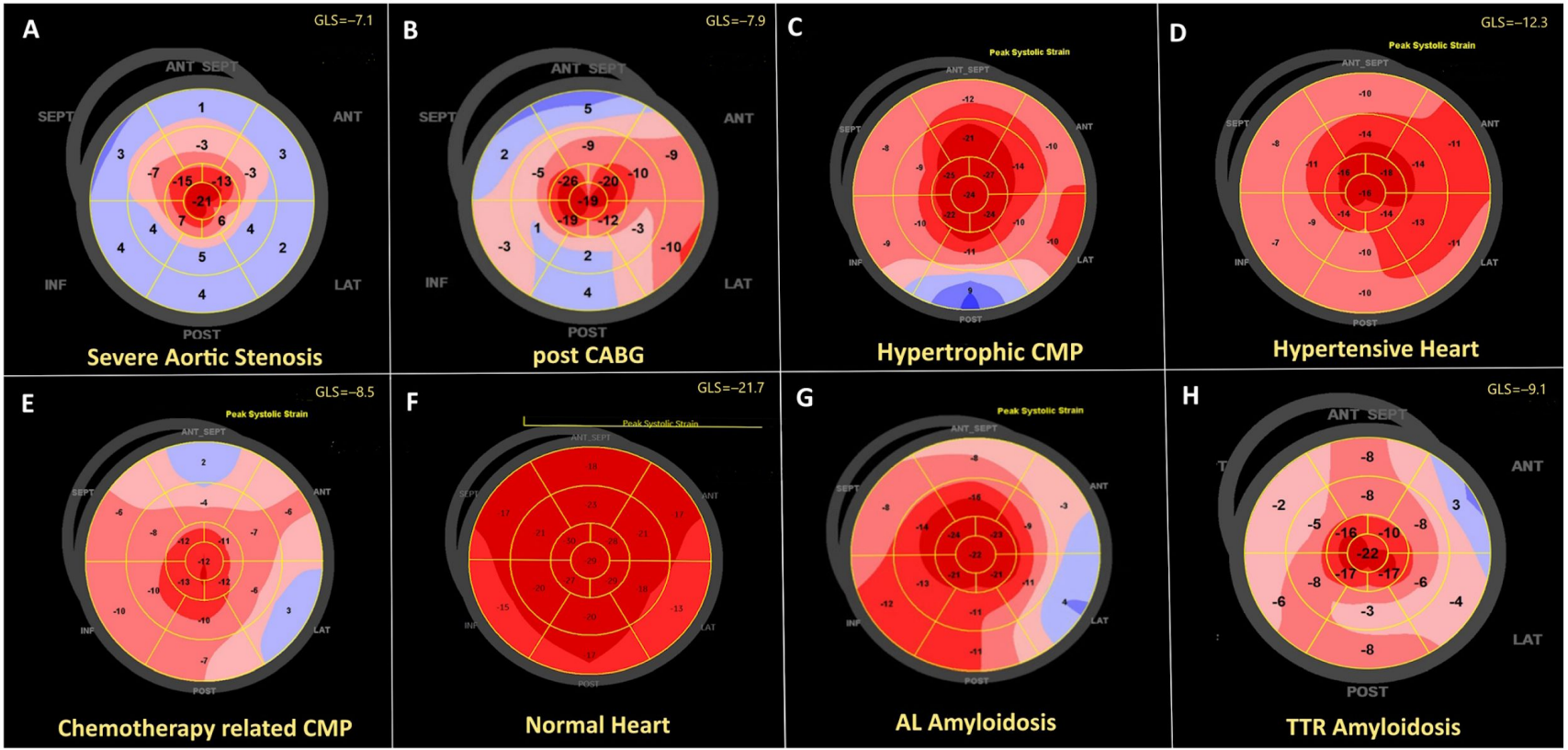

TEP-FDG

- Appuie l'hypothèse d'un phéochromocytome bilatéral
- Pas d'évidence de métastases ganglionnaire ou à distance
- Lésion faiblement active au lobe thyroïdien droit avec une adénopathie suspecte adjacente. La possibilité d'un carcinome médullaire de la thyroïde avec métastase ganglionnaire cervicale droite est à considérer.

TEP-DOTATATE

- Trouvailles similaires

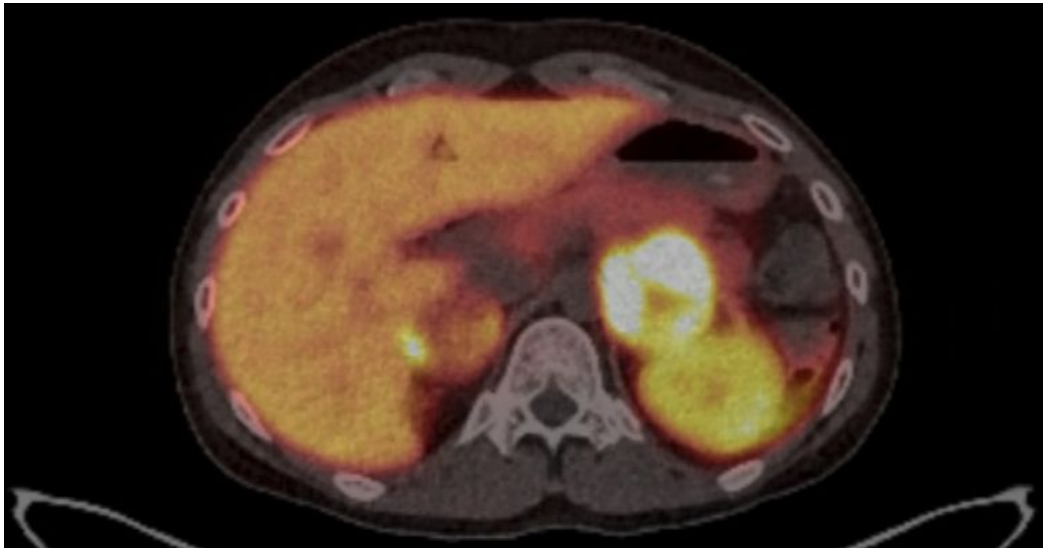

Echo de surface thyroïde

- Présence d'un nodule situé en postérieur de la loge thyroïdienne à droite 1,3 cm x 1,7 cm x 2 cm. Dans le contexte d'un syndrome de MEN2 suspecté, la présence de macrocalcifications pourrait être suggestive d'un carcinome médullaire.
- Présence d'une lésion cervicale 1 x 1,5 cm adjacente de caractéristique plutôt similaire. Elle ne présente pas la signature échographique typique d'un ganglion.

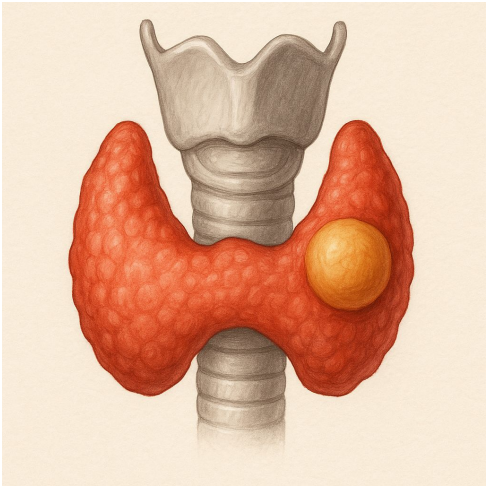

Cytoponction thyroïde lobe droit

- Cellules épithéliales néoplasiques
  - Carcinome médullaire de la thyroïde (MTC)

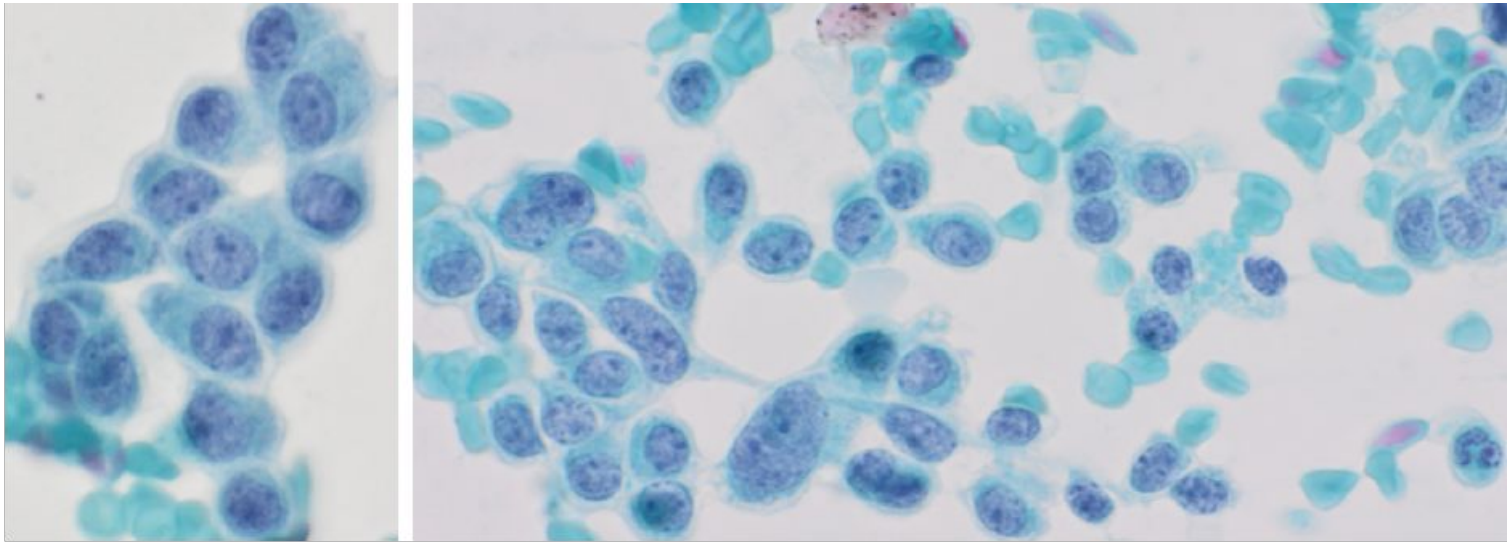

Dosage calcitonine sérique

ENDOCRINOLOGIE

ANALYSES	RÉSULTATS		VALEURS de RÉFÉRENCE
Calcitonine	H 2 850	pg/mL	(<10)

Dosage calcitonine prélèvement cou

LIQUIDES BIOLOGIQUES

ANALYSES	RÉSULTATS		VALEURS de RÉFÉRENCE
Site de ponction	cou		
* SUP. inscrit à la main sur l'étiquette			
Calcitonine (liq.rinçage)	49 100	pg/mL	

Calcitonine (salin) provenant de biopsies.

NB: bilan phosphocalcique normal par ailleurs

CEA

MARQUEURS TUMORAUX

ANALYSES	RÉSULTATS		VALEURS de RÉFÉRENCE
CEA	H 13,3	µg/ L	(<5,0)
			Si fumeur : <6,5

Bilan d'extension

- Scintigraphie osseuse : normale
- IRM abdo : pas de lésion hépatique
- TDM cou et thorax : pas d'autres ganglions suspects, pas de métastases

Facteurs de risque mutation génétique

- Jeune âge
- Maladie bilatérale ou multifocale
- Maladie métastatique
- Histoire familiale
- Présentation syndromique
- Autres néoplasies associées

Fréquence des mutations génétiques chez les patients atteints de phéochromocytome ou de paraganglioma

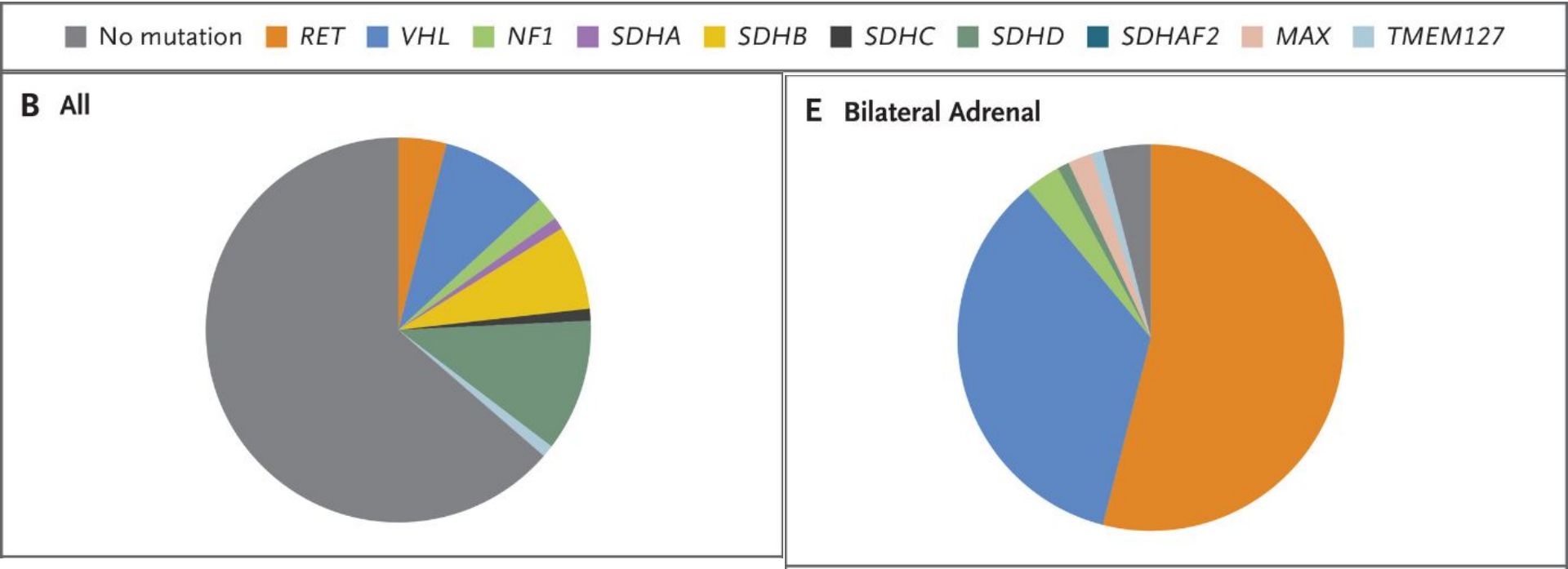

Cheminement du patient depuis

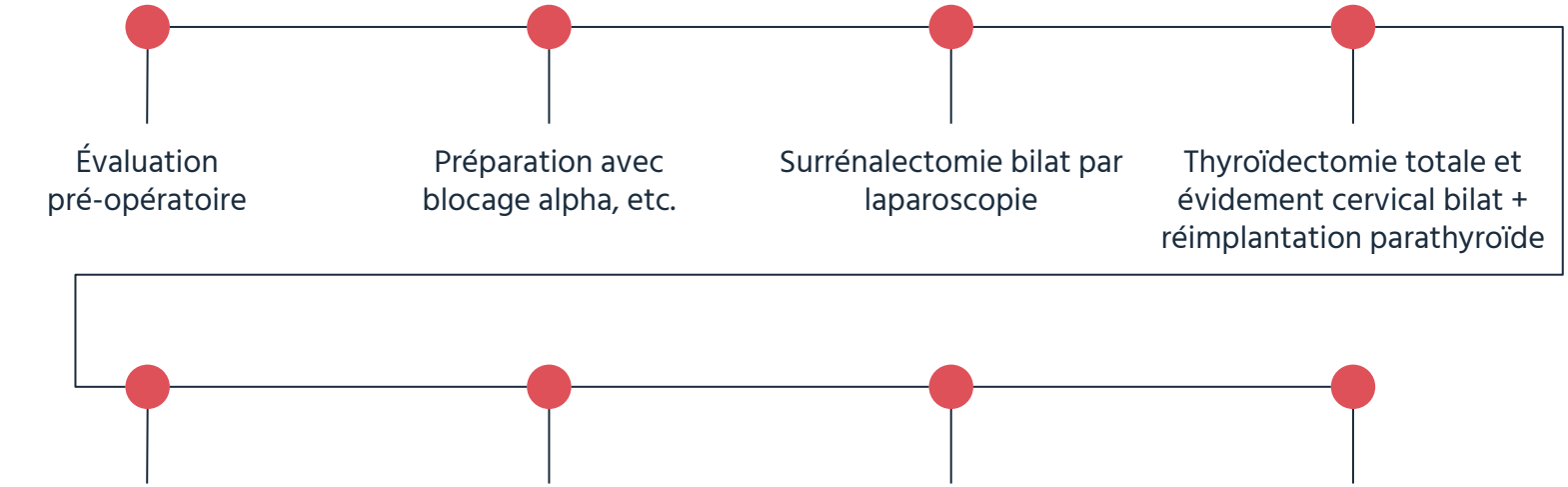

Objectifs de la présentation

1. Passer en revue les présentations cliniques typiques et atypiques du phéochromocytome
2. Discuter des modalités d'investigation
3. Préciser les particularités du Takotsubo « inversé »
4. Présenter un des syndromes génétiques associés au phéochromocytome
5. Aborder le traitement médical et chirurgical du phéochromocytome
6. Souligner l'importance de la collaboration entre les spécialités

Spécialités impliquées dans ce cas

- Urgence
- Médecine interne
- Cardiologie
- Endocrinologie
- Chirurgie générale
- Anesthésie
- ORL
- Génétique

Références

1. Bédard, E., Bergeron, S., Poirier, P., & Dumesnil, J. G. (2007). Pheochromocytoma associated with apical-sparing left ventricular dysfunction due to acute afterload mismatch: a novel clinical entity?. The Canadian journal of cardiology, 23(14), 1157–1158. https://doi.org/10.1016/s0828-282x(07)70888-7
2. Leitman, M., & Tyomkin, V. (2024). Apical Sparing in Routine Echocardiography: Occurrence and Clinical Significance. Journal of cardiovascular development and disease, 11(9), 262. https://doi.org/10.3390/jcdd11090262
3. Neumann, H. P. H., Young, W. F., Jr, & Eng, C. (2019). Pheochromocytoma and Paraganglioma. The New England journal of medicine, 381(6), 552–565. https://doi.org/10.1056/NEJMra1806651
4. Aw, A., de Jong, M. C., Varghese, S., Lee, J., Foo, R., & Parameswaran, R. (2023). A systematic cohort review of pheochromocytoma-induced typical versus atypical Takotsubo cardiomyopathy. International journal of cardiology, 371, 287–292. https://doi.org/10.1016/j.ijcard.2022.08.053
5. Y-Hassan, S., & Falhammar, H. (2019). Pheochromocytoma- and paraganglioma-triggered Takotsubo syndrome. Endocrine, 65(3), 483–493. https://doi.org/10.1007/s12020-019-02035-3
6. Saavedra T, J. S., Nati-Castillo, H. A., Valderrama Cometa, L. A., Rivera-Martínez, W. A., Asprilla, J., Castaño-Giraldo, C. M., Sánchez S, L., Heredia-Espín, M., Arias-Intriago, M., & Izquierdo-Condoy, J. S. (2024). Pheochromocytoma: an updated scoping review from clinical presentation to management and treatment. Frontiers in endocrinology, 15, 1433582. https://doi.org/10.3389/fendo.2024.1433582
7. Lenders, J. W., Duh, Q. Y., Eisenhofer, G., Gimenez-Roqueplo, A. P., Grebe, S. K., Murad, M. H., Naruse, M., Pacak, K., Young, W. F., Jr, & Endocrine Society (2014). Pheochromocytoma and paraganglioma: an endocrine society clinical practice guideline. The Journal of clinical endocrinology and metabolism, 99(6), 1915–1942. https://doi.org/10.1210/jc.2014-1498

Merci

Questions?



CREDITS: This presentation template was created by **Slidesgo**, and includes icons by **Flaticon**, infographics & images by **Freepik** and illustrations by **Storyset**